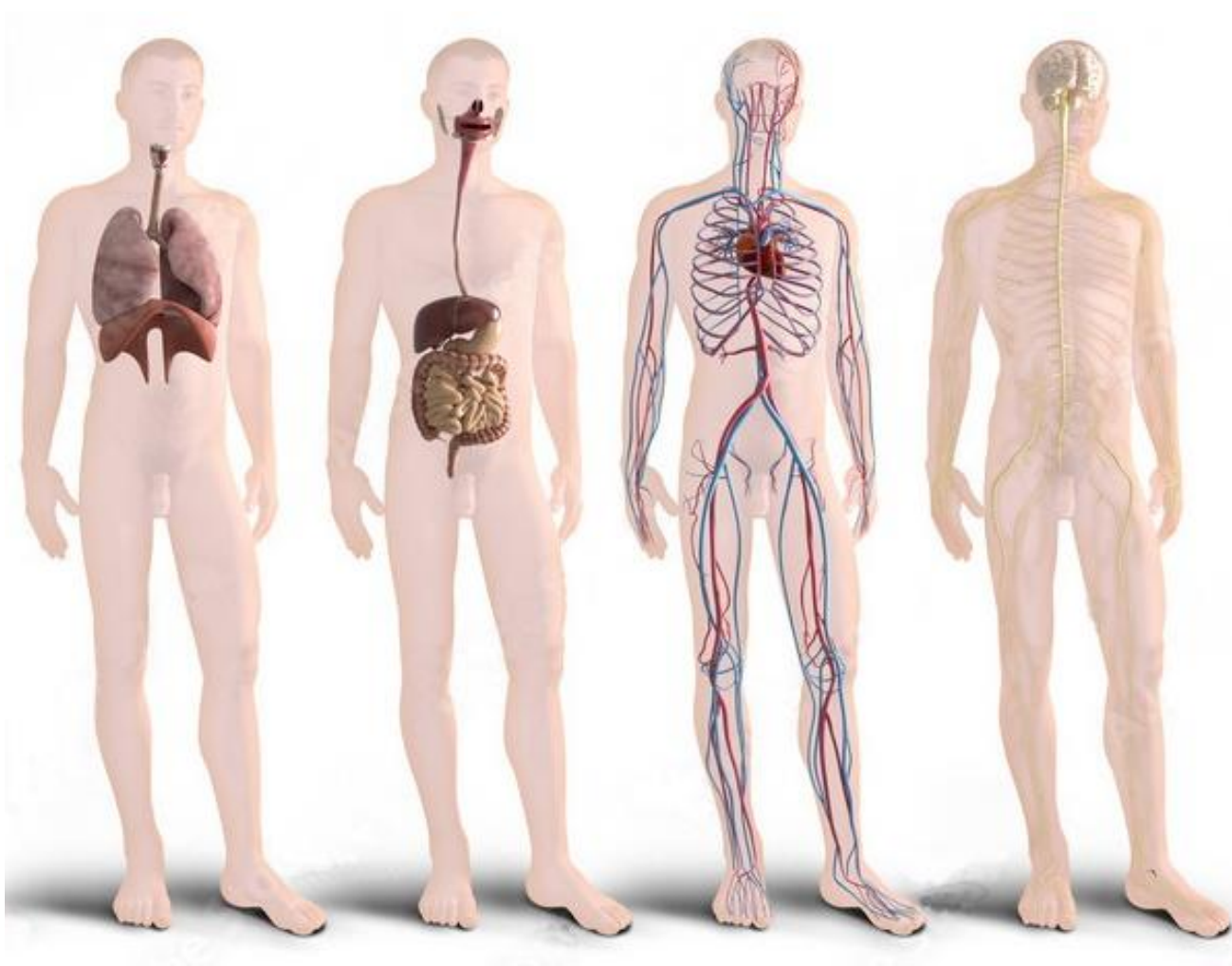


**Харківська державна академія фізичної культури**

**САК А.Є., АНТІПОВА Р.В.**

**АНАТОМІЯ  
СИСТЕМ ЖИТТЄЗАБЕЗПЕЧЕННЯ І РЕГУЛЯЦІЇ**



**НАВЧАЛЬНИЙ ПОСІБНИК**

**Харків – 2021**

**Сак А.Є., Антіпова Р.В. Анатомія систем життєзабезпечення і регуляції.**  
Навчальний посібник – Харків: ХДАФК, 2021 – 138 с.

Навчальний посібник з дисципліни «Анатомія людини» призначений для навчання за кредитно-модульною системою студентів вищих навчальних закладів фізичної культури і спорту.

Рецензенти:

доктор біологічних наук, професор Друзь В.А.

доктор сільськогосподарських наук, професор Іонов І.А.

Рекомендовано Вченою радою Харківської державної академії фізичної культури, протокол № 11 від 25.10.2021р.

## ЗМІСТ

Вступ .....	4
-------------	---

### МОДУЛЬ 3. АНАТОМІЯ СИСТЕМ ЖИТТЄЗАБЕЗПЕЧЕННЯ

Лабораторна робота № 18. Анатомія травного апарату .....	5
Лабораторна робота № 19. Анатомія дихальної системи .....	12
Лабораторна робота № 20. Анатомія сечової системи .....	17

### МОДУЛЬ 4. АНАТОМІЯ СЕРЦЕВО-СУДИННОЇ СИСТЕМИ

Лекція № 6.	Теоретична анатомія кровоносної системи. Реакція кровоносної системи на фізичне навантаження .....	23
Лабораторна робота № 21.	Анатомія аорти. Кровопостачання голови, шиї та верхніх кінцівок .....	30
Лабораторна робота № 22.	Анатомія низхідної аорти. Кровопостачання тулуба та нижніх кінцівок .....	33
Лекція № 7.	Шляхи відтоку крові. Фактори, що сприяють відтоку крові.....	38
Лекція № 8.	Теоретична анатомія лімфатичної системи. Перебудова лімфатичної системи в умовах фізичних навантажень .....	44

### МОДУЛЬ 5. АНАТОМІЯ СИСТЕМ РЕГУЛЯЦІЇ

Лекція № 9.	Анатомія залоз внутрішньої секреції .....	51
Лекція № 10.	Теоретична анатомія центральної нервової системи .....	62
Лабораторна робота № 23.	Анатомія спинного мозку .....	70
Лабораторна робота № 24.	Анатомія стовбура головного мозку та мозочка .....	75
Лабораторна робота № 25.	Анатомія проміжного та кінцевого мозку .....	83
Лабораторна робота № 26.	Локалізація функцій у корі кінцевого мозку .....	87
Лабораторна робота № 27.	Анатомія провідних шляхів мозку .....	91
Лекція № 11.	Теоретична анатомія периферичної нервової системи .....	98
Лабораторна робота № 28.	Анатомія черепних нервів .....	105
Лабораторна робота № 29.	Анатомія спинномозкових нервів. I. Шийне сплетення .....	108
Лабораторна робота № 30.	Анатомія спинномозкових нервів. II. Плечове сплетення .....	111
Лабораторна робота № 31.	Анатомія спинномозкових нервів. III. Поперекове сплетення .....	115
Лабораторна робота № 32.	Анатомія спинномозкових нервів. IV. Крижове та куприкове сплетення .....	118
Лекція № 12.	Теоретична анатомія вегетативної нервової системи .....	123

### МОДУЛЬ 6. АНАТОМІЯ АНАЛІЗАТОРІВ

Лабораторна робота № 33. Анатомія аналізаторів .....	130
Рекомендована література .....	138

## **ВСТУП**

Навчальний посібник включає 7 лекцій і 16 лабораторних робіт чотирьох модулів 2-го семестру з анатомії систем життєзабезпечення (травної, дихальної та сечової систем), анатомії серцево-судинної системи, анатомії систем регуляції та аналізаторів.

Для полегшення вивчення предмета, навчальний матеріал представлено у вигляді зручних схем, таблиць і малюнків.

**Модуль 3**  
**АНАТОМІЯ СИСТЕМ ЖИТТЄЗАБЕЗПЕЧЕННЯ**

**Лабораторна робота № 18**

**АНАТОМІЯ ТРАВНОГО АПАРАТУ**

**План**

1. Поняття про внутрішні органи
2. Відділи травного апарату
3. Травний тракт
4. Залози травного апарату
5. Очеревина та її похідні

**1. Поняття про внутрішні органи**

Внутрішніми називають органи, що розташовані в грудній порожнині, черевній порожнині і порожнині тазу. Розділ анатомії, що вивчає внутрішні органи має назву спланхнологія (*грец. **splanchna** – нутрощі, **logos** – вчення*).

Внутрішні органи утворюють чотири найважливіші системи забезпечення життєдіяльності:

1. Травний апарат
2. Дихальна система
3. Сечова система
4. Статева система

***Системи** життєзабезпечення утворюють органи, які виконують єдину функцію та мають спільне походження і загальний план будови.*

***Апарати** життєзабезпечення являють собою сукупність органів які зв'язані єдиною функцією, проте мають різну будову і походження.*

Внутрішні органи забезпечують дихання, живлення, виділення та розмноження, тобто функції властиві як тваринам, так і рослинам. Тому ці органи також називають органами рослинного життя.

Внутрішні органи утворюються на 3-му тижні ембріонального розвитку з внутрішнього зародкового листка – ентодерми і закладаються в вентральній частині тіла зародка.

## 2. Відділи травного апарату

Травний апарат (*лат. apparatus digestorium*) забезпечує прийом їжі, її механічну й хімічну переробку та засвоєння організмом поживних речовин, необхідних йому як джерело енергії, а також для відновлення і росту.

Травний апарат включає:

1. Травний тракт
2. Залози травного апарату
3. Очеревину

## 3. Травний тракт

Травний тракт являє собою травний канал загальною довжиною ~ 8-10 м.

**Топографія:** травний тракт розташований: в області черепа, передньої області ший, грудної порожнині, черевної порожнині і порожнині таза (Рис. 1).

**Відділи травного тракту:**

**1. Ротова порожнина** (*грец. stoma, лат. cavum oris*)

У ротовій порожнині їжа аналізується смаковими рецепторами і проходить попередню механічну, за допомогою зубів та язика і хімічну, за допомогою слини, обробку. Тому травлення починається вже в ротовій порожнині. Крім того, ротова порожнина бере участь в диханні і акті артикуляції (*формування мови*).

**2. Глотка** (*грец. pharynx*) – м'язовий орган завдовжки приблизно 12 см., спільний для дихальної і травної систем. Верхня стінка глотки зрощена з основою черепа. М'язи глотки утворені посмуговою м'язовою тканиною та здатні до довільного скорочення.

**Функції глотки:** просування їжі з ротової порожнини в стравохід та проведення повітря з порожнини носа або рота в гортань.

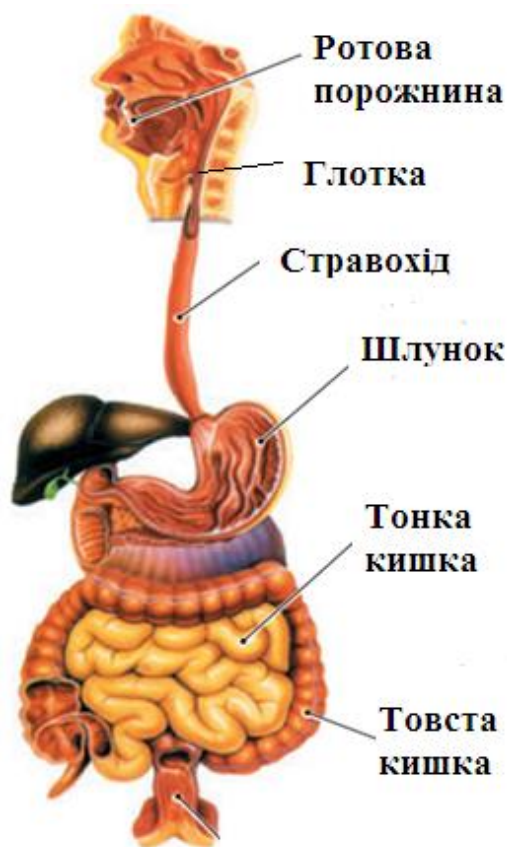


Рис. 1.

**3. Стравохід** (грец. *esophagus*) являє собою сплюснуту в передньо-задньому напрямку порожнисту м'язову трубку завдовжки 25-30 см.

Починається стравохід в області шії на рівні VI-VII шийного хребця, далі йде в грудній порожнині, а потім проходить через діафрагму в черевну порожнину і закінчується в шлунку. Стінка стравоходу побудована з слизової, м'язової та адвентиційної (*серозної*) оболонок (лат. *adventicius* – зовнішній). У верхній частині стравоходу м'язова оболонка утворена посмугованими м'язовими волокнами, здатними до довільного скорочення. По стравоходу їжа з глотки надходить в шлунок.

**4. Шлунок** (грец. *gaster*, лат. *venter*) являє собою розширення травного тракту (Рис. 2).

Анатомічно шлунок поділяється на чотири частини:

- 1) кардіальна частина (лат. *pars cardiaca*), що примикає до стравоходу
- 2) пілорична або воротарна частина (лат. *pars pylorica*), що примикає до дванадцятипалої кишки
- 3) тіло шлунка (лат. *corpus ventriculi*), розташоване між кардіальною і пілоричною частинами
- 4) дно шлунка (лат. *fundus ventriculi*), розташоване зверху і зліва від кардіальної частини

Стінка шлунка складається з чотирьох основних шарів:

- 1) слизова оболонка, покрита одношаровим циліндричним епітелієм
- 2) підслизова основа:
- 3) м'язовий шар, утворений трьома шарами гладких м'язів:
  - внутрішній шар – косих м'язів;
  - середній шар – кругових м'язів;
  - зовнішній шар – поздовжніх м'язів;
- 4) серозна оболонка.

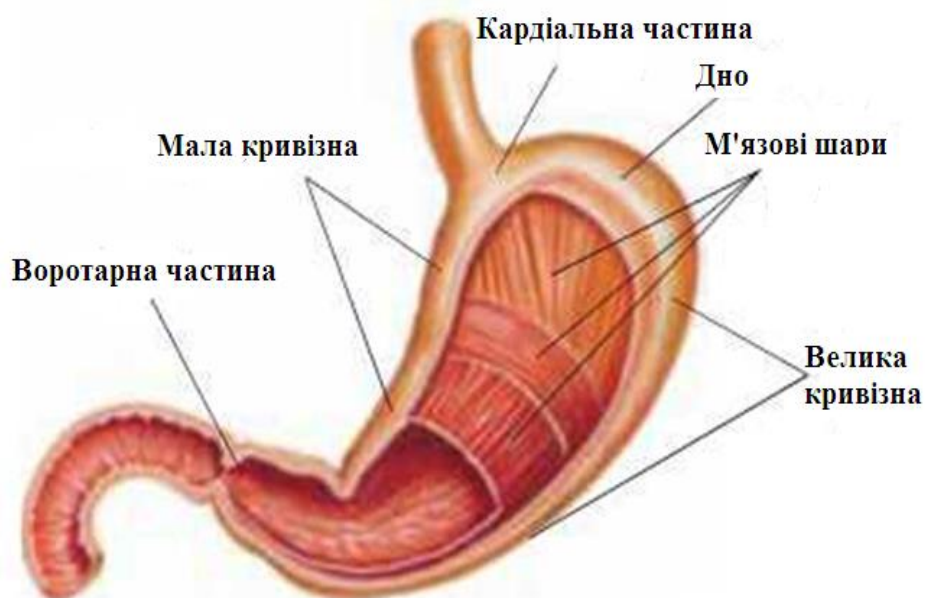


Рис. 2

**5. Тонка кишка** (грец. *enteron*) має довжину 5-7м і включає три відділи:

**1) дванадцятипала кишка** – у вигляді підкови огинає головку підшлункової залози і має довжину ~ 30 см. (лат. *duodenum, duodeni* – по дванадцяти).

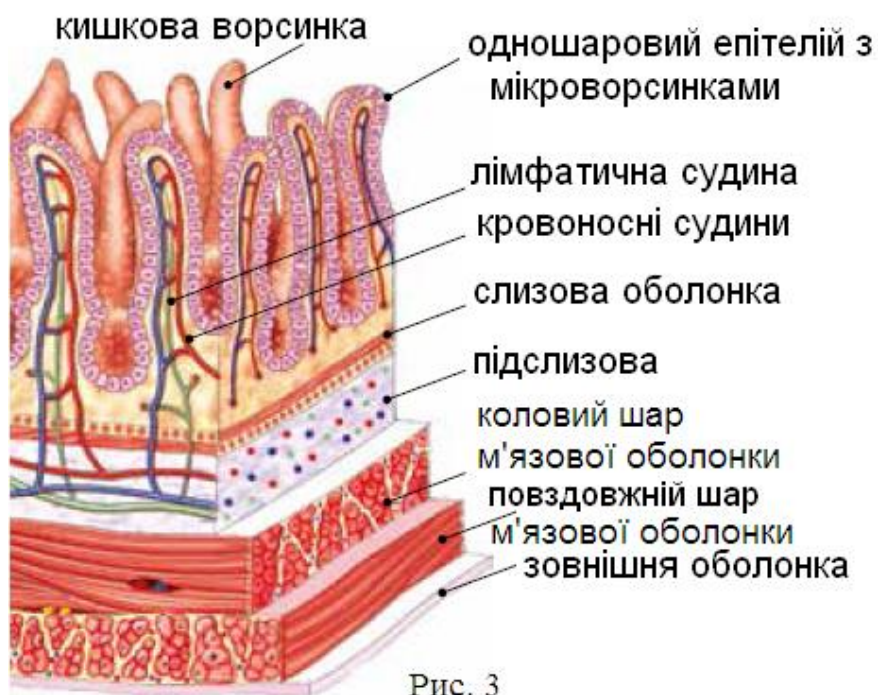
У дванадцятипалу кишку відкриваються протоки жовчного міхура і підшлункової залози, тому слизова оболонка кишка має особливу гістологічну будову, що робить її епітелій більш стійким до агресивного середовища, такого як шлунковий сік, концентрована жовч та панкреатичні ферменти. Дванадцятипала кишка регулює секрецію жовчі і ферментів підшлункової залози в залежності від хімічного складу хімусу, що надходить зі шлунка.

У дванадцятипалій кишці починається процес травлення в кишечнику.

**2) порожня кишка** (лат. *jejunum* – той, що нічого не їв) – середній відділ тонкої кишки, що знаходиться між дванадцятипалою і клубовою кишками. (Назва кишки походить від того, що патологоанатоми при препаруванні трупа знаходили її порожньою). Довжина порожньої кишки у дорослої людини 0,9-1,8 м.

**3) клубова кишка** (лат. *ileum*) – розташована в правій клубовій ямці тазової кістки і має довжину 5-6 м.

Внутрішня поверхня клубової кишки утворена складками й ворсинками – дрібними пальцеподібними випираннями слизової оболонки довжиною ~ 1 мм (Рис 3). У середині ворсинок проходять лімфатичні та кровоносні капіляри. На 1 см<sup>2</sup> внутрішньої поверхні кишки знаходиться ~ 2-3 тисячі ворсинок. Ворсинки і поперечні складки слизової



оболонки значно (до 5 м<sup>2</sup>) збільшують площу всмоктування клубової кишки.

**6. Товста кишка** (грец. *intestinum crassum*) має довжини ~ 1,5 м., та складається з трьох відділів:

**1) сліпа кишка** (лат. *caecus* – сліпий) – розташована в правій клубовій ямці і являє собою мішкоподібне утворення довжиною 5-8 см. Сліпа кишка має



червоподібний відросток (*лат. appendix vermiformis*) довжиною 8-10 см. У товщі апендикса розташовано безліч лімфатичних фолікул які захищають організм від чужорідних агентів.

## **2) ободова кишка**

- висхідна ободова кишка (*лат. colon ascendens*)
- поперечна ободова кишка (*лат. colon transversum*)
- спадна ободова кишка (*лат. colon descendens*)
- сигмоподібна ободова кишка (*лат. colon sigmoideum*)

## **3) пряма кишка** (*лат. rectum, грец. proktos – задній прохід*)

Просування харчової маси (*хімусу*) здійснюється завдяки перистальтичному скороченню гладкої мускулатури м'язових оболонок травного тракту.

Перистальтика (*грец. peristaltikos – охоплює*) являє собою хвилеподібні скорочення стінок порожнистих органів травного тракту. Перистальтика шлунка при відсутності в ньому їжі практично припиняється.

По ходу травного тракту розташовані клапани і сфінктери, що регулюють рух хімусу в одному напрямку – від початку травного тракту до його кінця:

- верхній і нижній сфінктери стравоходу
- воротарний м'яз-замикач (*лат. sphincter pyloricus – сфінктер воротаря*) – регулює рух хімусу зі шлунку в дванадцятипалу кишку
- клубово-сліпокишковий клапан (*лат. valva ileocecalis*) – регулює рух хімусу з тонкої кишки в товсту
- сфінктери прямої кишки:
  - зовнішній м'яз-замикач, довільний (*свідомо контролюється*)
  - внутрішній м'яз-замикач, мимовільний (*не підконтрольний свідомості*)
  - проксимальний м'яз-замикач або третій сфінктер, мимовільний

## **4. Залози травного апарату**

Залози травного апарату поділяють на ті, що розташовані в стінках травного тракту, та залози за межами травного тракту.

### **Залози в стінках травного тракту:**

- залози в слизовій оболонці ротової порожнини
- залози глотки
- залози стравоходу

- залози шлунка синтезують:
  - соляну кислоту, яка є антисептик та активатор пепсину (*фермент, що розщеплює білки*);
  - пепсін та хімосин (*ферменти, що згурджують молоко*);
  - гастрин (*регулятор секреції травного тракту*);
- залози дванадцятипалої кишки (*синтезують ферменти, що розщеплюють білки й вуглеводи*)

### **Залози за межами травного тракту:**

- слинні залози
- підшлункова залоза
- печінка

### **Слинні залози (парні):**

- привушні
- піднижньощелепні
- під'язикові (Рис. 4)

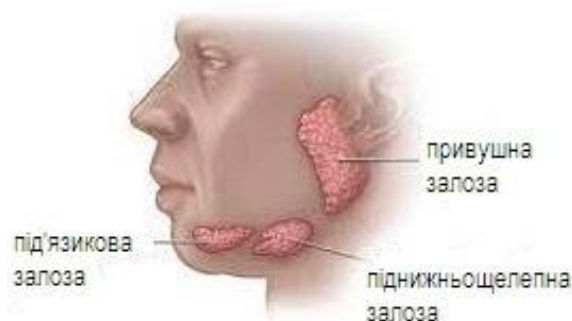


Рис. 4

Слинні залози виділяють в ротову порожнину слинний секрет, що містить фермент амілазу який розщеплює глюкозу. Слина, так само, має бактерицидну дію і, огортаючи їжу, полегшує її просування в глотку.

**Підшлункова залоза** (грец. *pancreas*) – залоза змішаної секреції, масою 70-80 гр. (Рис. 5)

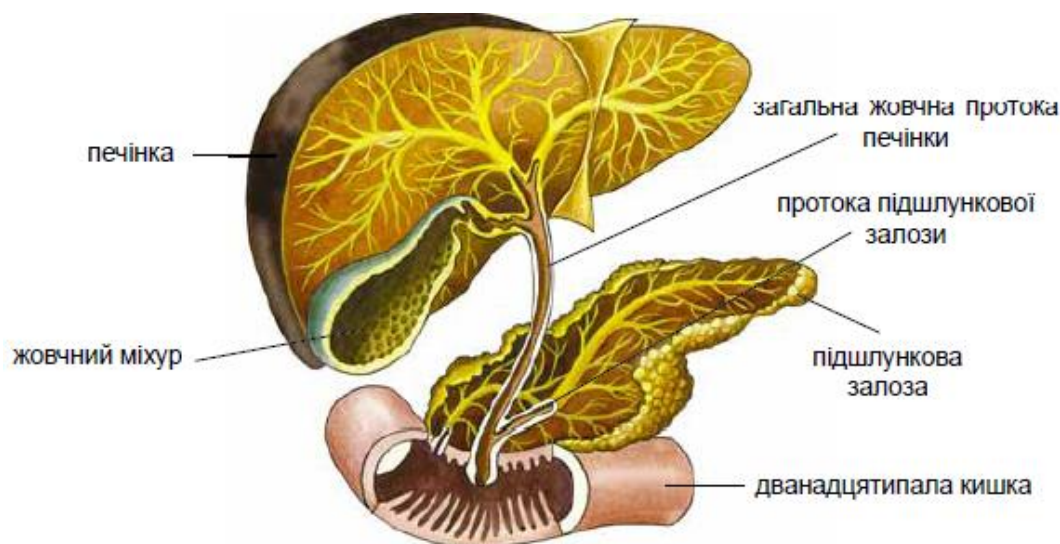


Рис. 5

**Внутрішньосекреторна частина** залози представлена панкреатичними острівцями Лангенгарса (лат. *insula* – *острів*), що виділяють гормони інсулін і глюкагон в кров.

Зовнішньосекреторна частина залози синтезує і виділяє в дванадцятипалу кишку секрет підшлункової залози, що містить ферменти які розщеплюють білки, жири й вуглеводи.

**Печінка** (грец. *hepar*) – найбільша залоза організму людини (маса до 1,5 кг).

У травленні бере участь, виробляючи жовч, яка відтікає в дванадцятипалу кишку. Якщо в кишці немає їжі, то жовч зберігається в жовчному міхурі. Жовч емульгує жири, знижуючи поверхневий натяг молекул жиру, полегшуючи доступ до них ліпази (фермент підшлункової залози, що розщеплює жири).

## 5. Очеревина та її похідні

Стінки грудної, черевної та тазової порожнин вкриті особливого роду серозними оболонками, які переходять на більшу частину внутрішніх органів, підтримуючи і захищаючи їх.

Серозна оболонка (лат. *tunica serosa*) – тонка, щільна сполучнотканинна мембрана товщиною близько 1 мм, що вистилає внутрішню поверхню порожнин тіла. Серозна оболонка виробляє і поглинає специфічну серозна рідину (лат. *serum* – сироватка), яка підтримує динамічні якості внутрішніх органів. Завдяки своїй гладкості і вологості серозні оболонки зменшують тертя між органами при їх русі. До серозних оболонок відносяться *очеревина, плевра, перикард*.

Очеревина (лат. *peritoneum*) подвійна серозна оболонка, що вкриває стінки й органи черевної порожнини. Очеревина має гладку блискучу поверхню, та складається з двох листків – вісцерального (що вкриває органи) і парієтального (пристінкового). Листки очеревини утворюють замкнену щілиноподібну порожнину – порожнина очеревини. Серозні клітини виділяють в порожнину очеревини серозну рідину, яка полегшує ковзання працюючих органів.

Очеревина переходить зі стінок черевної порожнини на органи, а далі, з органу на орган, утворюючи зв'язки, брижі та сальники (або чепці). Малий сальник (малий чепець) з'єднує ворота печінки з малою кривизною шлунку. Великий сальник (великий чепець) містить жир та проводить судини до кишечника. Великий сальник подібно фартуху накриває органи черевної порожнини: – захищає, утеплює та фіксує їх на місці.

## Питання до лабораторної роботи № 18

1. Що відноситься до внутрішніх органів?
2. Відділи травного тракту.
3. Залози травного апарату.
4. Куди поступає жовч та її призначення?
5. Куди поступають ферменти підшлункової залози?
6. Оболонка, що вкриває органи і стінки черевної порожнини.

## Лабораторна робота № 19

### АНАТОМІЯ ДИХАЛЬНОЇ СИСТЕМИ

#### План

1. Функціональне призначення та відділи дихальної системи
2. Анатомія дихальних шляхів
  - 2.1. Верхні дихальні шляхи
  - 2.2. Нижні дихальні шляхи
3. Анатомія легень
4. Анатомія плеври

#### 1. Функціональне призначення та відділи дихальної системи

**Основні функції дихальної системи** (лат. *systema respiratorium*):

- доставка кисню в складі атмосферного повітря в легені (*при вдиху*)
- забезпечення газообміну між кров'ю і повітрям (*легеневе дихання*)
- видалення з організму надлишку вуглекислого газу (*при видиху*)

**Допоміжні функції** – це участь дихальної системи в процесах:

- терморегуляції
- нюху
- виділення
- утворення голосу

### ***Відділи дихальної системи:***

Дихальні шляхи	Дихальні органи
<ul style="list-style-type: none"><li>• порожнина носа</li><li>• глотка</li><li>• гортань</li><li>• трахея</li><li>• бронхи</li></ul>	<ul style="list-style-type: none"><li>• легені</li><li>• частки легенів</li><li>• сегменти легенів</li><li>• часточки легенів</li><li>• ацинуси</li></ul>

## **2. Анатомія дихальних шляхів**

Дихальні шляхи – це система трубок, що проводять повітря в дихальні органи. Дихальні шляхи мають хрящову основу, а їх слизова оболонка містить миготливий епітелій. Хрящова основа попереджає спадання стінок дихальних шляхів, а миготливий епітелій виводить назовні разом із слизом сторонні частинки, що потрапляють в організм із повітрям (Рис. 6).

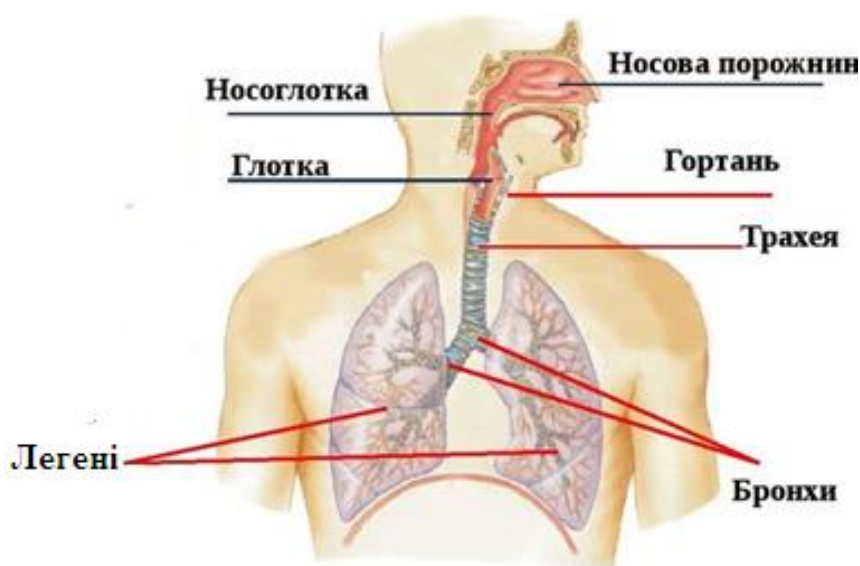


Рис. 6

Дихальні шляхи поділяють на верхні та нижні.

1. Верхні дихальні шляхи:

- порожнина носа
- глотка

2. Нижні дихальні шляхи:

- гортань
- трахея
- бронхи

## 2.1. Верхні дихальні шляхи

### **Порожнина носа** (*лат. cavitas nasi*)

**Призначення:** у порожнині носа повітря: очищується, зігрівається, зволожується та аналізується на запахи.

Порожнина носа розділена носовою перегородкою на дві половини, які мають грушоподібний вхідний отвір та воронкоподібний вихідний (*хоани*) (*дав.-грец. χοάνη – воронка*)

Перегородка порожнини носа складається з двох частин:

- 1) кісткова частина (*леміш й перпендикулярна пластинка решітчастої кістки*)
- 2) хрящова частина

У кожній половині порожнини носа знаходяться по три носові раковини (*верхня, середня та нижня*), під кожною з яких розташовано відповідний носовий хід. У верхньому носовому ході знаходиться нюхова область порожнини носа.

**Глотка** (*лат. pharynx*) – м'язовий орган, завдовжки приблизно 12 см, спільний для дихальної та травної систем.

Глотка поділяється на два відділи:

- **носоглотка** (*лат. pars nasalis pharyngis*) або «дихальна доріжка», що проводить повітря з порожнини носа в гортань;
- **ротоглотка** (*лат. pars oralis pharyngis*), або «харчова доріжка», що проводить їжу з ротової порожнини через глотку в стравохід.

## 2.2. Нижні дихальні шляхи

**Гортань** (*лат. larynx*) – непарний, хрящовий, трубчастий орган завдовжки 8-13 см. (Рис. 7)

### **Призначення гортані:**

- проведення повітря
- утворення голосу

**Топографія та скелетотопія:** гортань розташовано у передній області шиї, на рівні IV - VI шийних хребців.

### **Відділи гортані:**

- верхній – переддвер'я гортані
- середній – шлуночки гортані
- нижній – підголосова порожнина

Шлуночки гортані обмежені голосовими складками, в основі яких – голосові зв'язки.

### **Хрящі гортані:**

#### **Непарні:**

– щитоподібний (з двох пластинок, що захищають порожнину гортані)

– надгортанний (що прикриває вхід до гортані при ковтанні)

– перснеподібний (хрящове кільце на межі з трахеєю)

#### **Парні:**

– черпакуваті (розташовані на перснеподібному хрящі)

– ріжкоподібні (на верхівцях черпакуватих хрящів)

– клиноподібні (непостійні)

Хрящі гортані з'єднані суглобами, укріплені зв'язками та приводяться до руху м'язами:

– м'язи-звужувачі гортані

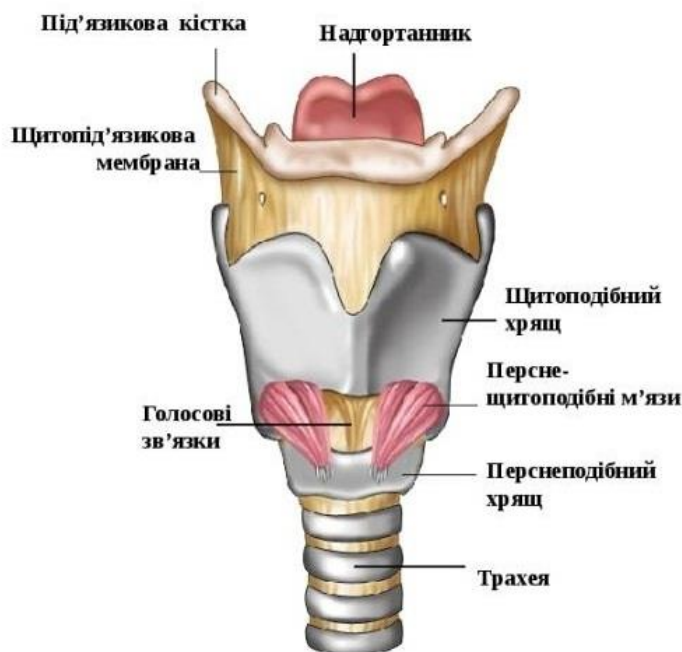
– м'язи-розширювачі гортані

– м'язи-натягачі голосових зв'язок

**Голосові зв'язки** натягнуті між кутом щитоподібного хряща й голосовими відростками черпакуватих хрящів. Простір між голосовими зв'язками має назву голосова щілина.

При рухах в суглобах між перснеподібним і черпакуватими хрящами просвіт голосової щілини змінюється. Повітря, що проходить через голосову щілину приводить до руху голосові складки – виникає звук голосу.

**Трахея** (лат. *trachea*) – непарний, порожнистий орган завдовжки 10-12 см., та діаметром 1,5-1,8 см. Трахея побудована з 16-20 гіалінових хрящових півкільць. Півкільця трахеї ззаду замикаються перетинкою зі сполученої тканини.



**Призначення:** проведення повітря в бронхи.

**Топографія та скелетотонія:** трахея розташована в грудній порожнині, на межі переднього і заднього середостіння, на рівні від VI шийного до V грудного хребців.

**Бронхи** (лат. *bronchi*) – розгалуження дихальних шляхів. Бронхи, як і трахея, мають в стінці хрящові півкільця, що зберігають просвіт цих трубок для проведення повітря. Бронхи товщиною менш 1 мм (*бронхіоли*) вже не містять в стінці хрящів.

Трахея поділяється на два **головних бронхи**:

- правий головний бронх
- лівий головний бронх

Правий бронх коротший і ширший ніж лівий.

Головні бронхи входять до воріт легень і поділяються на часткові бронхи, які входять в частки легень.

**Часткові бронхи:** справа – 3, зліва – 2, по кількості часток легень.

Часткові бронхи поділяються на **сегментарні бронхи**, які входять до сегментів легень.

**Сегментарні бронхи:** справа – 10, зліва – 9, по кількості сегментів легень

Надалі бронхи багато разів діляться, продовжуючись в бронхіальне дерево:

**Бронхіальне дерево** (Рис.8):

- головні бронхи
- часткові бронхи
- сегментарні бронхи
- розподіл сегментарних бронхів
- часточкові бронхи

Далі починається **дихальне дерево**:

- кінцева бронхіола
- дихальна бронхіола
- альвеолярні ходи
- альвеоли (лат. *alveolus* – пухирець)

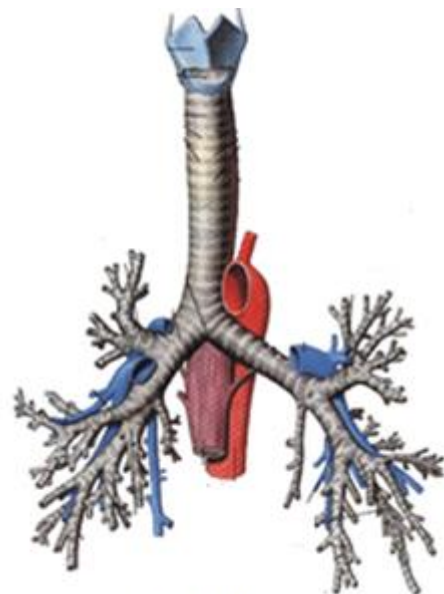


Рис. 8

Загальна кількість альвеол в обох легенях 600-700 млн. Альвеоли мають дуже тонку стінку (з одного шару клітин) та обплетені капілярами. Через стінки альвеол і капілярів відбувається газообмін між повітрям та кров'ю (Рис. 9).



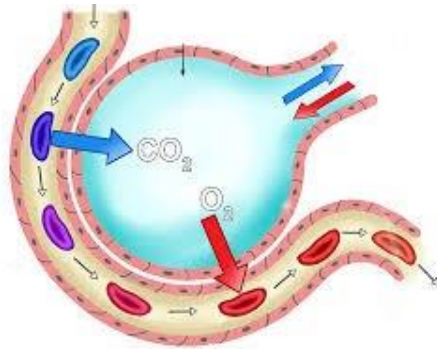


Рис. 9

### 3. Анатомія легень

**Легені** (лат. *pulmones*) права й ліва – це власне дихальні органи.

Права легеня коротше й ширше лівої. Кожна з легень має верхівку, основу і три поверхні: реберну, медіальну й діафрагмову.

**Топографія:** легені розташовані в грудній порожнині та розділені органами середостіння.

**Скелетотопія:** верхівка легені розташована на рівні 1-го ребра, основа лежить на діафрагмі.

Глибокі борозни поділяють кожну легеню на частки.

#### **Частки легень:**

- права легеня має 3 частки: верхня, середня й нижня
- ліва легеня – 2 частки: верхня й нижня.

Частки легень поділяються на сегменти, що вентилюються сегментарними бронхами.

#### **Сегменти легень:**

- у правої легені – 10 сегментів
- у лівої легені – 9 сегментів

Ацинус (лат. *acinus* – *гроно*) – структурно-функціональна одиниця легень, що вентилюється кінцевою бронхіолою. (~300 тис. в кожній легені)

### 4. Анатомія плеври

**Плевра** (лат. *pleura* – *бік, ребро*) – серозна оболонка, що утворює два окремі ізольовані мішки, в яких розміщуються відповідно права та ліва легені. Плевра має два листки – вісцеральний (*що вкриває органи*) та парієтальний (*пристінковий*). Вісцеральний листок, щільно зростається з легеневою

тканиною, покриває легеню з усіх боків, заходить у щілини між її частками. Парієтальний зростається зі стінками грудної порожнини.

**Плевральна порожнина** – щілиноподібний простір між листками плеври, що містить серозну рідину (~ 20 мл.), яку продукують клітини внутрішнього шару листків плеври. Серозна рідина зволожніє плевру та полегшує рухи легенів при диханні.

**Купол плеври** – верхній відділ плеври, що розташовано на 3 см вище першого ребра.

### **Питання до лабораторної роботи № 19**

1. Відділи дихального апарату.
2. Верхні дихальні шляхи.
3. Нижні дихальні шляхи.
4. Непарні й парні хрящі гортані.
5. Відділи бронхіального дерева.
6. Відділи дихального дерева.
7. Що є структурно-функціональною одиницею легенів?
9. Як називається серозна оболонка легенів?

### **Лабораторна робота № 20**

## **АНАТОМІЯ СЕЧОВОЇ СИСТЕМИ**

### **План**

1. Поняття про систему виділення
2. Анатомія нирки
3. Сечовивідні шляхи

### **1. Поняття про систему виділення**

Унаслідок обміну речовин у кров та лімфу безперервно надходять кінцеві продукти життєдіяльності: вода, вуглекислий газ, аміак, сечова кислота, надлишок солей, чужорідні речовини, холестерин, жовчні пігменти, солі важких металів та ін. Система виділення (*екскреторна система*) це сукупність органів, що виконують функцію виведення з організму продуктів обміну.

### **Система виділення включає:**

- екзокринні залози (*потові, сальні, слинні, молочні, печінка*)
- кишечник
- легені
- нирки

Нирки є спеціалізованим органом виділення, оскільки саме нирки забезпечують процеси очищення крові від речовин, які підлягають виведенню, а також володіють механізмами повернення в організм тих компонентів плазми крові, які необхідно зберегти.

### **Відділи сечової системи**

Сечова системи включає:

- сечові органи, що продукують сечу – нирки
- сечовивідні шляхи – сечоводи, сечовий міхур і сечівник

## **2. Анатомія нирки**

**Нирка** (*лат. – ren, грец. – nephros*) – парний залозистий орган, що виробляє сечу. Розміри нирки – 12×7×3 см, маса ~ 120-200 г. (Рис. 10).

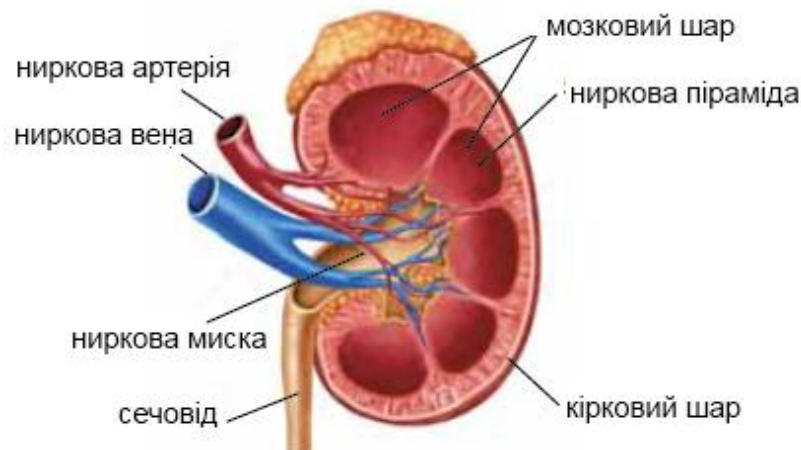


Рис.10

**Топографія:** нирки розташовані в черевній порожнині, по боках від хребта, за очеревиною. Передня поверхня правої нирки прилягає до печінки, лівої нирки – до шлунку.

**Скелетотонія:** ворота лівої нирки розташовані на рівні першого поперекового хребця; правої нирки на 1,5-2 см нижче. Крізь ворота нирки проходять ниркова артерія, ниркова вена, лімфатичні судини, нерви і сечовід. Назовні нирка покрита фіброзною капсулою.

Внутрішня структура тканини нирки має особливу будову, тому належить до паренхіматозних органів.

**Паренхіма** (грец. *parenchyma* – розлите поруч) – основна функціональна тканина внутрішніх органів.

Паренхіма нирки – це шар специфічної тканини на який покладено його основні функціональні обов'язки – виведення продуктів життєдіяльності шляхом фільтрації крові.

Паренхіма нирки складається з двох шарів речовини кіркової та мозкової.

**Кіркова речовина** – знаходиться біля поверхні нирок; в ній розташовані ниркові тільця.

**Мозкова речовина** – знаходиться під кірковим речовиною і в ній розташовані 16-20 ниркових пірамідок. Кожна пірамідка підставою звернена до кори нирки, а верхівкою – в ниркові чашечки, що збирають вторинну сечу.

Кровообіг нирок здійснюється від правої і лівої ниркових артерій які є гілками аорти. Ниркова артерія входить до воріт нирки і багаторазово ділиться, посилаючи в кіркову речовину міжчасточкові артерії. Від цих артерій відходять артеріоли, що отримали назву **приносні судини**. Приносні судини розпадаються на сіткоподібний клубочок капілярів, оточений двошаровою капсулою. Ця капсула клубочка (*капсула Боумена*) є початком сечових каналців.

Капсула клубочка і капілярний клубочок, що міститься в ній, утворюють ниркове тільце. В кожній нирці розташовано близько 1 млн. ниркових тілець.

Капілярна мережа клубочків є артеріо-артеріальною, тому має назву «чудова» артеріальна мережа нирки (*лат. rete mirabile arteriosum*).

Потім капіляри знов збираються в артеріолу, яка називається **виносною судиною**, та має діаметр значно менший ніж приносна судина. Виносна судина, виходячи з капсули, вторинне розпадається на капілярну мережу, що обплітає сечові каналці, і дає початок венозній системі нирки. Малі вени збираються в ниркову вену, яка виходить через ворота нирки та впадає в нижню порожнисту вену.

Таким чином, на території нирки працюють дві капілярні мережі:

1) звичайна артеріо-венозна капілярна мережа, на території якої відбуваються процеси живлення та тканинного дихання нирки.

2) «чудова» артеріо-артеріальна капілярна мережа на території якої відбуваються процеси фільтрація первинної сечі з крові. Ця мережа утворює капілярний клубочок.

### **Структурно-функціональна одиниця нирки**

**Нефрон** – є структурно-функціональною одиницею нирки, в яку входять:

- 1 – приносна судина (більшого діаметра)
- 2 – виносна судина (меншого діаметра)
- 3 – капілярний клубочок
- 4 – двошарова капсула клубочка (капсула Боумена) (Рис. 11)

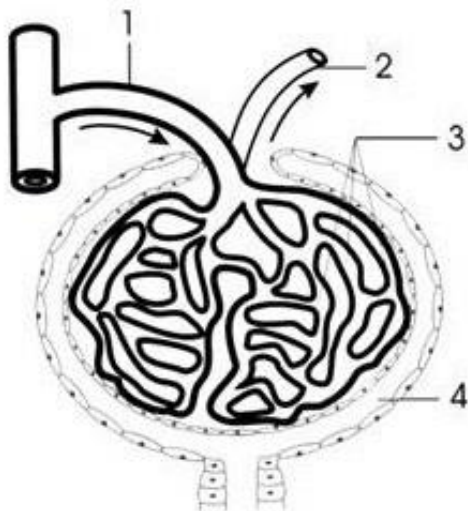


Рис. 11

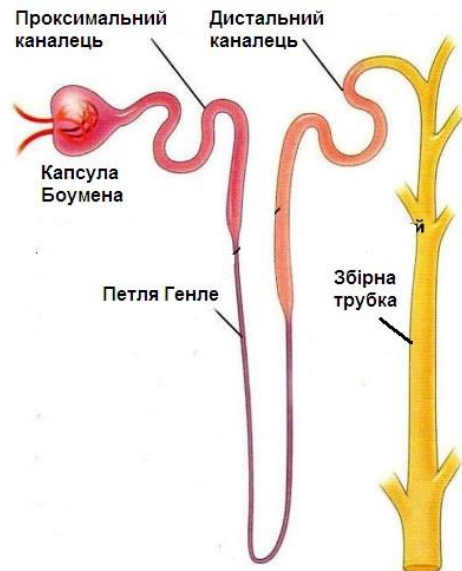


Рис. 12

**Анатомічна основа фільтрації** – різниця діаметрів приносних та виносних судин, що створює у клубочку підвищений фільтраційний тиск крові. Фільтраційний тиск витискає в порожнину капсули клубочка приблизно 20 % плазми крові, що містить воду, глюкозу, сечовину, сечову кислоту, фосфати, солі N, K, Mg та дрібні молекули. Великі білки, та формені елементи крові не фільтруються.

Рідина, що утворюється при фільтрації, має назву первинна сеча (~ 150 л за добу). Первинна сеча з капсули клубочка відтікає по звивистим каналцям які мають форму петлі (*петля Генле*) (Рис. 12).

У проксимальному калці петлі Генле з фільтрату (*первинної сечі*) епітеліальні клітини всмоктують назад в кров всю глюкозу, більшу частину солей й води, в результаті чого концентрація токсичних та отруйних речовин зростає в десятки разів. Рідина, що при цьому утворюється має назву вторинна сеча (~ 1,5-2,0 л за добу).

Вторинна сеча відтікає по звивистим каналцям, постійно аналізується й, при необхідності, у дистальному каналці петлі Генле, в неї знов виділяється з крові (*екскретується*) частина солей та води. Остаточна вторинна сеча містить велику концентрацію сечовини, сечової кислоти, креатину, азотовмісних метаболітів, продуктів розщеплення білків та гормонів.

### **Оболонки нирки:**

- фіброзна капсула
- жирова оболонка
- ниркова фасція

### **Фіксуєчий апарат нирки:**

- жирова оболонка
- сусідні органи
- сила внутрішньочеревного тиску
- скелетні м'язи
- судини, нерви й сечовід, що ідуть через ворота нирки

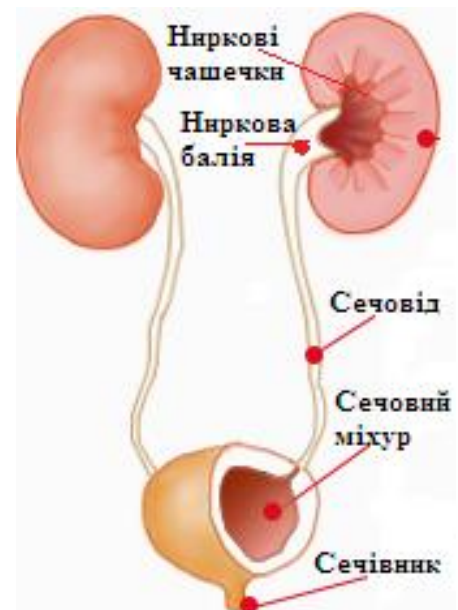


Рис. 13

## **3. Сечовивідні шляхи**

- збірні трубки (в мозкових пірамідах нирки)
- ниркові чашечки – приймають сечу з збірних трубок (Рис.13)
  - малі ниркові чашечки (їх 8-10)
  - великі ниркові чашечки (їх 2-3)
- ниркова балія – воронка, підставою звернена до великих ниркових чашок, а верхівкою переходить в сечовід
- сечовід – парна трубка довжиною до 30 см, що виводить сечу з ниркової балії в сечовий міхур
- сечовий міхур – збірник сечі ємністю 500-750 см<sup>3</sup>
- сечівник – канал, що видаляє сечу з сечового міхура

### **Питання до лабораторної роботи № 20**

1. Що входить в систему виділення?
2. Що є структурно-функціональною одиницею нирки?
3. У якому шарі нирки розташовані нефрони?
4. Що входить до складу нефрону?
5. З якої рідини фільтрується первинна сеча?
6. Що складає анатомічну основу фільтрації?

## Модуль 4 АНАТОМІЯ СЕРЦЕВО-СУДИННОЇ СИСТЕМИ

### Лекція № 6

## ТЕОРЕТИЧНА АНАТОМІЯ КРОВОНОСНОЇ СИСТЕМИ. РЕАКЦІЯ КРОВОНОСНОЇ СИСТЕМИ НА ФІЗИЧНЕ НАВАНТАЖЕННЯ

### План

1. Поняття про серцево-судинну систему
2. Анатомія серця
3. Велике коло кровообігу
4. Мале коло кровообігу
5. Серцеве коло кровообігу
6. Закономірності розподілу судин у тілі людини
7. Адаптаційні перебудови серця в умовах фізичного навантаження

### 1. Поняття про серцево-судинній системі

Серцево-судинна система – одна з найважливіших систем організму, в яку входять:

1. **Кровоносна система**, що включає: кров, серце, кровоносні судини і кровотворні органи.

2. **Лімфатична система**, що включає: лімфу, лімфатичні шляхи і лімфоїдні органи.

Судини кровоносної системи (*лат. vasa*): артерії, вени і кровоносні капіляри.

**Артерії** (*грец. aer – повітря, tereo – зберігаю*) – судини, які несуть кров від серця, незалежно від того, яку кров вони несуть.

**Вени** (*лат. vena, грец. phlebs*) – судини, які несуть кров до серця, незалежно від того, яку кров вони несуть.

**Капіляри** (*лат. capillaries – волосок*) – найтонші кровоносні трубочки на кордоні артерій і вен, частина складної мікроциркуляторної системи. Через стінку капілярів йдуть всі процеси обміну в організмі.

Кровоносні судини несуть кров (*лат. sanguis, грец. haima*) – біологічну рідину, яка містить клітини – 45% і плазму – 55%.

Кількість крові в тілі новонародженого 10-20% від маси тіла, а у дорослого ~ 7%, причому 45% всієї крові в периферичному руслі, а 55% в депо (*печінка, селезінка, легені, резервні судини*).

#### **Формені клітини крові:**

- еритроцити (*червоні кров'яні тільця*);
- лейкоцити (*білі кров'яні тільця – лімфоцити, моноцити, макрофаги*);
- тромбоцити (*кров'яні пластинки*).

#### **Функції кровоносної системи визначаються функціями крові:**

1. Транспортна функція – перенесення поживних речовин і газів.
2. Обмінно-трофічна функція – забезпечення тканинного дихання.
3. Дихальна функція – забезпечення легеневого дихання.
4. Гуморальна функція – перенесення вітамінів, ферментів, гормонів і участь в гуморальній регуляції процесів обміну (*лат. humor – рідина*).
5. Функція гомеостазу – підтримання сталості внутрішнього середовища організму.
6. Функція терморегуляції.
7. Захисна функція, що включає два види захисту:

**1) неспецифічний захист** – фагоцитоз (*грец. phagos – той, що пожирає*) – захоплення і перетравлювання мікробів, бактерій, загиблих клітин лейкоцитами крові (*макрофагами*). Фагоцитоз, є спадковою захистом і відкритий Мечниковим в 1892 р.

**2) специфічна захист** – імунітет (*лат. immunitas – нечутливий до...*) заснований на досвіді контакту організму з чужорідним початком, і проявляється як реакція на чужорідний антиген виробленням власних антитіл.

## **2. Анатомія серця**

Серце людини (*лат. cor, гр. kardia*) непарний, порожнистий, чотирьохкамерний, м'язовий орган, масою в середньому 300 гр. у чоловіків і 220 гр. у жінок.

**Поздовжня вісь серця** йде зверху – вниз, справа – наліво, зсередини – назовні. При вертикальному положенні тіла підстава серця розташована вгорі, верхівка – знизу.

**Перегородка серця** розділяє його на дві половини – ліву, що містить артеріальну кров, і праву, що містить венозну кров.



**Топографія серця:** серце розташоване в грудній порожнині, в складі переднього середостіння.

**Скелетотопія серця:** верхня межа підстави серця збігається з лінією, що з'єднує хрящі третіх ребер, верхівка серця розташована в п'ятому лівому міжребер'ї.

**Камери серця:** два передсердя (*лат. atrium*) – у верхній частині серця і два шлуночка (*лат. ventriculus*) – в нижній частині.

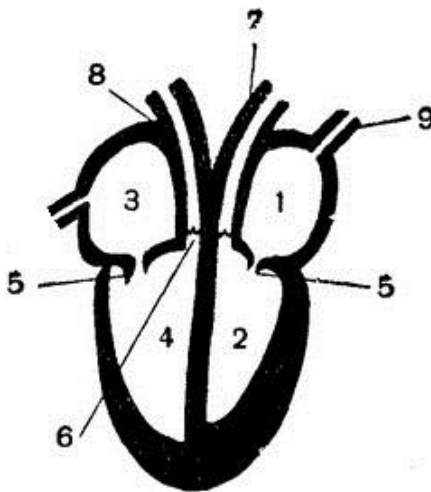


Рис. 14. Схема серця

*1 - ліве передсердя; 2 - лівий шлуночок; 3 - праве передсердя; 4 - правий шлуночок; 5 - стулчасті клапани; 6 - півмісяцеві клапани; 7 - аорта; 8 - легенева артерія; 9 - легеневі вени.*

**Стінка серця** складається з трьох шарів і покрита зовнішньою оболонкою:

- ендокард – внутрішній шар;
- міокард – середній, м'язовий шар
- епікард – шар, що покриває міокард
- перикард – зовнішня оболонка або серцева сумка

Епікард і перикард – серозні оболонки, які, зростаючись, утворюють порожнину перикарда. Серозні клітини оболонок виділяють в порожнину перикарда серозну рідину, яка знижує тертя при роботі серця.

**Клапани серця** формуються дупликатурою (*подвійною складкою*) ендокарда. Розрізняють:

1) стулчасті клапани (*передсердно-шлуночкові*) – регулюють рух крові з передсердь у шлуночки. Лівий – двохстулковий (*мітральний*), правий – трьохстулковий (*трікуспідальний*).

2) півмісяцеві клапани – регулюють рух крові з шлуночків в артерії. Зліва розташовано клапан аорти, праворуч – клапан легеневого стовбура.

### 3. Велике коло кровообігу

Велике або тілесне коло кровообігу забезпечує живлення органів і тканин тіла та відведення з них продуктів метаболізму. Велике коло кровообігу вперше описав англійський дослідник і лікар Вільям Гарвей (1578-1657р.), основоположником фізіології і ембріології.

Велике коло кровообігу розпочинається в лівому шлуночку – аортою і закінчується в правому передсерді верхньою і нижньою порожніми венами.

На території великого кола відбуваються процеси тканинного дихання: з артеріальної крові кола в тканини надходять кисень і поживні речовини, а з тканин в кров – вуглекислий газ і продукти метаболізму, перетворюючи кров у венозну.

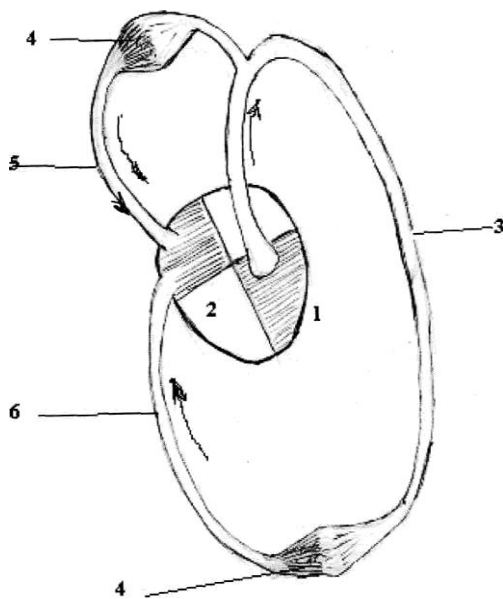


Рис. 15. Схема великого кола кровообігу

1 - лівий шлуночок; 2 - праве передсердя; 3 - аорта; 4 - капіляри;  
5 - верхня порожниста вена; 6 - нижня порожниста вена.

### 4. Мале коло кровообігу

Мале або легеневе коло кровообігу забезпечує газообмін на території легень.

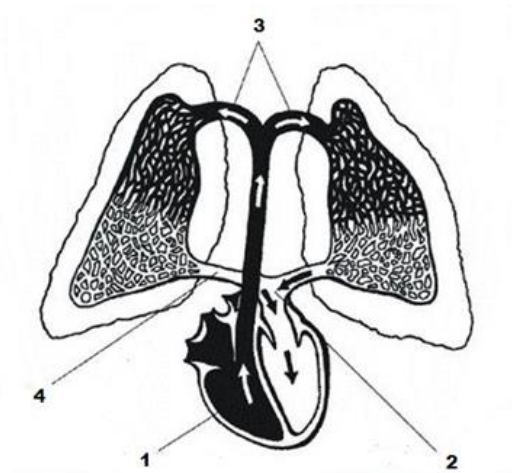


Рис. 16. Схема малого кола кровообігу

*1 - правий шлуночок; 2 - ліве передсердя; 3 - легеневі артерії; 4 - легеневі вени.*

Мале коло кровообігу розпочинається в правому шлуночку стовбуром легневих артерій і закінчується в лівому передсерді чотирма легневими венами. Легеневі артерії несуть венозну кров від серця до легень. Легеневі артерії багаторазово діляться до капілярів, що обплітають альвеоли. Через стінку капілярів і альвеол відбувається газообмін – легеневе дихання. В силу різниці парціального тиску кисень з альвеол дифундує в капіляри, а вуглекислий газ – з капілярів в альвеоли і далі, при видиху, по дихальним шляхам виводиться з організму. Збагачена киснем кров збирається в чотири легеневі вени (по дві від кожної легені) і відводиться в ліве передсердя.

Таким чином: – легеневі артерії несуть венозну кров, а легеневі вени – артеріальну.

## 5. Серцеве коло кровообігу

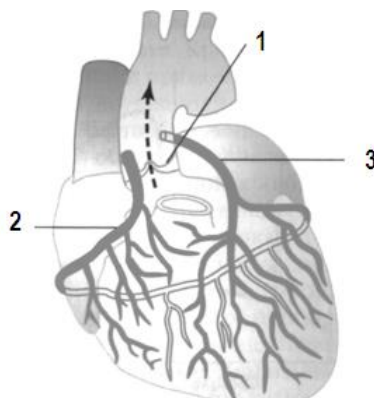


Рис. 17. Серцеве коло кровообігу

*1 - клапан аорти; 2 - ліва вінцева артерія; 3 - права вінцева артерія;*

Серцеве або третє кола кровообігу забезпечує кровопостачання серцевого м'яза – міокарда. Міокард має підвищений рівень споживання кисню, тому близько 1% хвилинного об'єму крові витрачається на його кровопостачання.

Серцеве коло кровообігу починається лівою і правою *вінцевими (коронарними)* артеріями з синусів аорти, безпосередньо над клапаном аорти, і закінчується трьома венами серця (*великою, середньою та малою*) які, зливаючись, утворюють венозний синус, що відкривається в праве передсердя. Судини серця розташовані не у товщі міокарда, а на його поверхні, під епікардом і, ділячись, охоплюють серце подібно вінцю, звідси їх назва – «вінцеві» або «коронарні» (*лат. **corona** – вінець*).

## 6. Закономірності розподілу судин у тілі людини

Найбільшою артерією тіла людини є аорта. Гілки аорти, багаторазово поділяються на дрібні судини, та забезпечують кровопостачання всіх частин тіла.

Судини, при цьому, мають певну закономірність розподілу в тілі:

- судини розташовуються на згинальних поверхнях тіла, що захищає їх від розтягнення й пошкодження;
- судини йдуть відповідно кістковій основі за принципом: «одна кістка – одна магістральна артерія»;
- в порожнинах тіла судини діляться на парієтальні (*присінкові*) й вісцеральні (*нутроцеві*);
- судини органних гілок йдуть до органів найкоротшим шляхом;
- діаметр судини визначається функціональною значущістю органу;
- виступаючі частини тіла (*ніс, вушні раковини, кисті, стопи*) мають додаткові капілярні мережі, які забезпечують їх живлення й термозахист;
- суглоби мають навколо суглобові судинні мережі;
- артерії йдуть разом з венами і нервами у складі судинно-нервових пучків.

Знання загальних закономірностей проходження й розподілу судин практично важливо, наприклад, для визначення місця пульсації артерій та їх притиснення при кровотечах.

Основні точки визначення пульсації артерій знаходяться в місцях, де артерію можна притиснути до кістки або м'язу:

- поверхнева скронєва артерія – в області голови над виличної дугою;

- загальна сонна артерія – в передній області шиї, з внутрішнього краю груднинно-ключично-соскоподібного м'яза, де артерію можна притиснути до м'язів шиї;
- променева артерія – в дистальному відділі передпліччя, на передній поверхні, з боку великого пальця, де артерію можна притиснути до променевої кістки;
- тильна артерія стопи – на середині тильної поверхні стопи, де артерія притискається до кісток передплесна.

## **7. Адаптаційні перебудови серця в умовах фізичного навантаження**

Серце здатне до структурних перебудов відповідно до рівня фізичного навантаження. В основі адаптаційних змін серця лежать два основних процеси: гіперплазія і гіпертрофія.

**1) гіперплазія** – збільшення міокарда за рахунок зростання кількості робочих структур – кардіоміоцитів, але переважно шляхом внутрішньоклітинної регенерації (*збільшення числа ультраструктур ядра і органодів саркоплазми міоцитів*). Здатність серця до підвищеної роботи, зокрема при високій фізичному навантаженні, визначається збільшенням кількості мітохондрій і активацією апарату скорочення кардіоміоцитів.

**2) гіпертрофія** – збільшення обсягу кардіоміоцитів і м'язи серця в цілому з відповідним збільшенням рівня кровопостачання серця.

Таким чином, в умовах регулярних, тривалих фізичних навантажень серце збільшується в розмірах і нарощує потужність скорочень. Формується так зване «спортивне серце» – дуже витривале та здатне тривалий час протистояти втомі. Термін вперше запропоновано шведським терапевтом Хеншіном у 1899 р для позначення збільшеного здорового серця фізично тренованої людини. Робота на витривалість веде до збільшення об'єму серця понад 900 см<sup>3</sup> і може досягати 1200-1300 см<sup>3</sup>. Однак, після закінчення спортивної кар'єри таке серце продовжує вимагати високого рівня кровопостачання і тому, для запобігання спорожнення коронарних судин, має потребу в підтримці певного рівня тренування.

## Лабораторна робота № 21

### АНАТОМІЯ АОРТИ. КРОВОПОСТАЧАННЯ ГОЛОВИ, ШИЇ ТА ВЕРХНІХ КІНЦІВОК

#### План

1. Відділи, топографія та скелетотопія аорти
2. Гілки висхідної аорти. Кровопостачання м'яза серця
3. Гілки дуги аорти
4. Кровопостачання голови та шиї
5. Кровопостачання верхніх кінцівок

#### 1. Відділи, топографія та скелетотопія аорти

*Аорта* (лат. *aorta*) – найбільша артерія тіла людини, гілки якої живлять всі органи і тканини тіла.

##### **Відділи аорти:**

- висхідна аорта
- дуга аорти
- низхідна аорта

**Топографія:** аорта починається в лівому шлуночку серця розширеннями (*синуси аорти*), далі підіймається в грудній порожнині вгору, повертає наліво, утворюючи дугу та переходить в низхідну аорту. Низхідна аорта йде донизу у задньому середостінні, зліва від хребта, спочатку у грудної порожнини, а потім проходить через діафрагму в черевну порожнину. Діафрагма умовно поділяє низхідну аорту на грудну і черевну.

**Скелетотопія:** дуга аорти на рівні II грудного хребця переходить в низхідну аорту; на рівні XII грудного хребця проходить через діафрагму, та на рівні IV поперекового хребця поділяється на праву і ліву загальні клубові.

#### 2. Гілки висхідної аорти. Кровопостачання м'яза серця

**Висхідна аорта** віддає дві гілки:

- праву вінцеву (*коронарну*) артерію
- ліву вінцеву (*коронарну*) артерію

Вінцеві артерії проходять на межі передсердя і шлуночків серця, віддаючи гілки, що живлять міокард.

***Гілки правої вінцевої артерії живлять:***

- стінки правого передсердя й шлуночка;
- задню частину міжшлуночкової перегородки;
- вузли провідної системи серця.

***Гілки лівої вінцевої артерії живлять:***

- стінки лівого передсердя й шлуночка;
- передню стінку правого шлуночка;
- більшу частину міжшлуночкової перегородки.

### 3. Гілки дуги аорти

*Дуга аорти* є продовженням висхідної аорти, яка живить області голови, шиї, верхньої кінцівки і верхньої частини тулуба. Від дуги аорти відходять три великі артерії (Рис. 18):

- Плечоголовний стовбур (1), який поділяється на:
  - праву загальну сонну артерію (2)
  - праву підключичну артерію (3)
- Ліва загальна сонна артерія (4)
- Ліва підключична артерія (5)

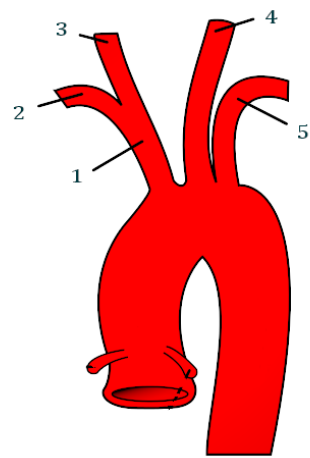


Рис. 18

### 4. Кровопостачання голови і шиї

Права і ліва загальні сонні артерії підіймаються по передньо-бічній поверхні шиї, позаду груднино-ключично-соскоподібного м'яза, та на рівні верхнього краю щитоподібного хряща поділяються на:

- зовнішню сонну артерію
- внутрішню сонну артерію

*Зовнішня сонна артерія* поділяється на три групи гілок (*передня, середня та задня*), які живлять області голови та шиї (*шкіру, підшкірну клітковину, м'язи, залози*).

Кровопостачання головного мозку здійснюється двома артеріальними системами – внутрішніх сонних і хребетних артерій.

*Внутрішня сонна артерія* через канал сонної артерії входить до порожнини черепа, та поділяючись на гілки, живить передні й середні відділи

мозку та очне яблуко. Безпосереднім продовженням внутрішньої сонної артерії є середня мозкова артерія.

**Хребетні артерії** забезпечують кровопостачання мозочка і частини стовбура мозку.

Кожна хребетна артерія відходить від підключичної артерії, проходить в каналі поперечних відростків шийних хребців, далі, через великий потиличний отвір, проникає в порожнину черепа і розташовується на підставі довгастого мозку. На кордоні довгастого мозку і мосту обидві хребетні артерії з'єднуються в один загальний стовбур – основну артерію.

**Основна артерія** розділяється на дві задні мозкові артерії які, за допомогою задніх сполучних артерій, з'єднуються з середніми мозковими артеріями. Так на основі мозку утворюється замкнуте артеріальне коло мозку або **коло Віллізія** (Рис. 19).

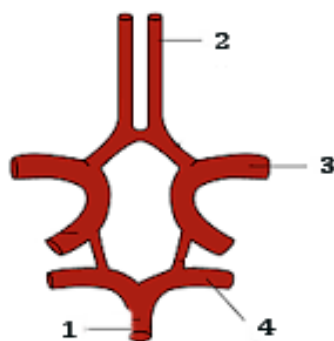


Рис. 19. Вілізієве коло

*1 - основна артерія; 2- передня мозкова артерія; 3- середня мозкова артерія; 4- задня мозкова артерія.*

## 5. Кровопостачання верхніх кінцівок

Кожна підключична артерія віддає:

- хребетну артерію;
- артеріальні гілки до області шії;
- артеріальні гілки до верхньої частини грудної клітки.

Далі підключична артерія йде на вільну верхню кінцівку, та переходить в **пахвову артерію**, яка продовжується в плечову артерію.

**Плечова артерія**, переходить на передпліччя, та відповідно кісткової основі (одна кістка – одна магістральна артерія), поділяється на: **променеву і ліктьову артерії**, гілки яких живлять тканини передпліччя.



Променева і ліктьова артерії, в області зап'ястка, об'єднуються в дві артеріальні долонні дуги:

- поверхнева долонна дуга
- глибока долонна дуга

*Артерії кисті* починаються з артеріальних долонних дуг, та живлять тканини кисті.

### **Питання до лабораторної роботи № 21**

1. Назвіть три відділи аорти.
2. Які артерії живлять м'яз серця?
3. Які артерії живлять головний мозок?
4. Які артерії живлять шкіру й м'язи голови?
5. З системи якої артерії здійснюється кровопостачання верхньої кінцівки?
6. Яка артерія є продовженням підключичної артерії?
7. Назвіть дві основні артерії передпліччя

### **Лабораторна робота № 22**

## **АНАТОМІЯ НИЗХІДНОЇ АОРТИ. КРОВОПОСТАЧАННЯ ТУЛУБА ТА НИЖНІХ КІНЦІВОК**

### **План**

1. Відділи низхідної аорти
2. Пристінкові гілки низхідної аорти
3. Нутрощеві гілки низхідної аорти
4. Кровопостачання нижніх кінцівок

### **1. Відділи низхідної аорти**

**Топографія:** низхідна аорта починається на рівні II грудного хребця, та є продовженням дуги аорти. Вона послідовно йде уздовж хребта в грудній порожнині, а потім, на рівні XII грудного хребця, проходить через діафрагму в черевну порожнину та умовно поділяється на два відділи:

1. Грудна аорта
2. Черевна аорта

Гілки низхідної аорти поділяються на:

- пристінкові або парієнтальні (лат. *parietal* – пристінковий)
- нутрощеві або вісцеральні (лат. *viscera* – нутрощі)

## 2. Пристінкові гілки низхідної аорти

### 2.1. Пристінкові гілки грудної аорти

1) *міжреброві артерії* – 10 пар артерій, що йдуть між ребрами, починаючи з третього міжребрового проміжку (*перші дві пари міжребрових артерій є гілками підключичної артерії*). Праві міжреброві артерії довше лівих і проходять попереду хребта.

Міжреброві артерії живлять стінки грудної порожнини й живота: – шкіру, ребра, міжреберні м'язи. Кожна міжреброва артерія віддає спинну гілку, яка йде назад, та живить м'язи й шкіру спини, а також спинний мозок.

2) *верхні діафрагмові артерії* – 1 пара артерій, що забезпечують кровопостачання верхньої частини діафрагми.

### 2.2. Пристінкові гілки черевної аорти

1) *нижні діафрагмові артерії* – 1 пара артерій, що забезпечують кровопостачання нижньої поверхні діафрагми та очеревини, що її вкриває;

2) *поперекові артерії* – 4 пари артерій, що забезпечують кровопостачання м'язів й шкіри задньої стінки черевної порожнини, та віддають гілки до твердої оболонки спинного мозку;

3) *середня крижова артерія* – непарна тонка гілка черевної аорти, що відходить в області її біфуркації, та є рудиментом хвостової артерії. Артерія живить крижову кістку, куприк та прилеглі м'язи.

## 3. Нутрощеві гілки низхідної аорти

### 3.1. Нутрощеві гілки грудної аорти

1) *стравохідні гілки* – до стравоходу;

2) *бронхіальні гілки* – до бронхів та легень;

3) *перикардальні гілки* – до перикарду;

4) *середостінні гілки* – до лімфатичних вузлів середостіння.

### 3.2. Нутрощеві гілки черевної аорти

Нутрощеві гілки черевної аорти поділяються на парні та непарні.

Парні гілки:

- 1) **надниркові артерії** (лат. *a. suprarenalis*);
- 2) **ниркові артерії** (лат. *a. renalis*);
- 3) **артерії яєчника** (лат. *a. ovarica*) – у жінок йдуть до яєчника та маткової труби;
- 4) **артерії яєчка** (лат. *a. testicularis*) – у чоловіків йдуть через пахвинний канал до порожнини мошонки, та живлять яєчка і придатки яєчка.

Непарні гілки:

1) **черевний стовбур** (лат. *truncus celiacus*) – відходить від черевної частини аорти на рівні XII грудного хребця і розділяється на три артерії:

- **ліва шлункова артерія**;
- **загальна печінкова артерія**;
- **селезінкова артерія**.

2) **верхня брижова артерія** – непарна, віддає гілки до тонкої та товстої кишки.

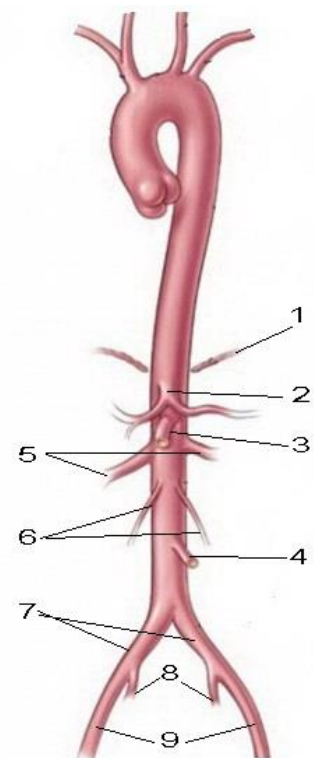
3) **нижня брижова артерія** – непарна, починається на рівні III поперекового хребця та поділяється на три великі артерії:

- **ліва ободова артерія** – до низхідної ободової кишки;
- **сигмоподібна артерія** – до сигмоподібної кишки;
- **верхня ректальна** – до прямої кишки.

Кінцеві гілки низхідної аорти:

- **права загальна клубова артерія**
- **ліва загальна клубова артерія**

Рис. 20. Нутрощеві гілки черевної аорти  
1 - діафрагма; 2 - черевний стовбур;  
3 - верхня брижова артерія; 4 - нижня брижова артерія; 5 - ниркові артерії; 6- артерії яєчка (яєчника); 7 - загальні клубові артерії; 8 - внутрішні клубові артерії; 9 - зовнішні клубові артерії



## 4. Кровообіг нижніх кінцівок

Кожна загальна клубова артерія поділяється на:

- внутрішню клубову артерію
- зовнішню клубову артерію

**Внутрішня клубова артерія** – віддає пристінкові та нутрощеві гілки:

- **пристінкові гілки** забезпечують кровопостачання суглобів і м'язів тазового поясу та медіальної групи м'язів стегна:
  - **клубово-поперекова артерія** – живить великий поперековий м'яз, кульшовий суглоб;
  - **латеральні крижові артерії** – живлять грушоподібний м'яз та м'яз-підіймач ануса.
  - **верхня сіднична артерія** – живить м'язи тазового поясу та кульшового суглобу;
  - **затупальна артерія** – живить м'язи тазового поясу, медіальну групу м'язів стегна та головку стегнової кістки;
  - **нижня сіднична артерія** – до живлять м'язів тазового поясу.
- **нутрощеві гілки** – забезпечують кровопостачання органів малого тазу
  - **верхня міхурові артерія** – живить сечовий міхур й сечовід;
  - **нижня міхурові артерія** – живить сечовий міхур, сечівник, статеві органи;
  - **середня прямокишкова артерія** – живить більшу частину прямої кишки;
  - **маткова артерія** – живить внутрішні статеві органи у жінок;
  - **внутрішня статева артерія** – живить нижню третину прямої кишки та зовнішні статеві органи у жінок й чоловіків.

**Зовнішня клубова артерія** переходить на стегно, продовжуючись в стегнову артерію.

**Стегнова артерія** віддає гілки, що живлять шкіру й м'язи передньої стінки черевної порожнини (*нижня частина*), зовнішні статеві органи, шкіру й м'язи стегна, стегнову кістку, кульшовий і колінний суглоби. Найбільша гілка стегнової артерії **глибока артерія стегна** – живить м'язи задньої групи стегна.

**Підколінна артерія** йде донизу по дну підколінної ямки, та є продовженням стегнової артерії. На рівні нижнього краю підколінного м'яза підколінна артерія розгалужується на дві судини: передню й задню великогомілкові артерії, які переходять на гомілку.

**Передня великогомілкова артерія** віддає численні гілки до м'язів і шкіри передньої ділянки гомілки. Потім артерія переходить на тил стопи, де вже називається тильною артерією стопи.

**Задня великогомілкова артерія** – живить м'язи й шкіру медіальної частини заднього відділу гомілки. Вийшовши з-під утримувача м'язів-згиначів на підошву, задня великогомілкова артерія розгалужується на кінцеві гілки: – латеральну і медіальну артерії підошви.

**Тильна артерія стопи** – формує тильну артеріальну дугу стопи, яка забезпечує кровопостачання шкіри, м'язів, кісток й суглобів тильної поверхні стопи. На тильної поверхні стопи цю артерію можна пропальпувати під шкірою.

**Латеральна і медіальна артерії підошви** – живлять шкіру, м'язи, кістки і суглоби підошовної поверхні стопи.

### **Питання до лабораторної роботи № 22**

1. Назвіть дві групи гілок низхідної аорти.
2. Назвіть артерії, що живлять легені.
3. Які гілки грудної аорти йдуть до серця?
4. Назвіть парні нутрощеві гілки черевної аорти.
5. З системи якої судини проходить кровопостачання печінки й селезінки?
6. Назвіть дві основні артерії, що живлять товстий кишечник.
7. Назвіть дві кінцеві гілки черевної аорти.
8. З системи якої парної артерії йде кровопостачання органів малого тазу?
9. З системи якої артерії йде кровопостачання вільної нижньої кінцівки?
10. Яка артерія є продовженням зовнішньої клубової артерії.
11. Яка артерія живить м'язи стегна.
12. Назвіть дві основні артерії гомілки.
13. Яка артерія є продовженням передньої великогомілкової артерії?

## Лекція № 7

# ШЛЯХИ ВІДТОКУ КРОВІ. ФАКТОРИ, ЩО СПРИЯЮТЬ ВІДТОКУ КРОВІ

### План

1. Поняття про шляхи відтоку крові
2. Система вінцевого синуса
3. Система верхньої порожнистої вени
4. Система нижньої порожнистої вени
5. Система ворітної вени
6. Загальні особливості відтоку венозної крові
7. Вплив фізичних навантажень на відтік венозної крові

### 1. Поняття про шляхи відтоку крові

Основу життя людини складає обмін речовин. Обов'язковою його умовою є постійна доставка до тканин кисню і поживних речовин, а також безперервне виведення вуглекислого газу і продуктів обміну. Ці процеси здійснюються за допомогою шляхів притоку та відтоку крові.

В організмі людини є одна система притоку крові – артеріальна і дві системи відтоку: – венозна та лімфатична.

Система відтоку крові включає вени і лімфатичні шляхи. Це є однією з умов надійності відтоку, що виключає застій крові і лімфи в тканинах.

#### ***Основні шляхи відтоку крові:***

- Система вінцевого синуса
- Система верхньої порожнистої вени
- Система нижньої порожнистої вени
- Система ворітної вени

### 2. Система вінцевого синуса

Судини серця розташовані не у товщі міокарда, а поверх його, під епікардом і, ділячись, охоплюють серце подібно вінця, звідси їх назва – «вінцеві» або «коронарні» (*лат. corona – вінець*).

Вінцеві вени (*велика, середня й мала*) відводять венозну кров від м'яза серця – міокарда. На задній поверхні серця, на кордоні передсердь і шлуночків, ці вени зливаються в венозний вінцевий синус (*лат. **sinus** – вигин, порожнина*), що відкривається в праве передсердя.

Вінцеві вени знаходяться у функціональному взаємозв'язку з вінцевими артеріями та разом з ними утворюють третє або серцеве коло кровообігу.

### 3. Система верхньої порожнистої вени

**Верхня порожниста вена** збирає венозну кров від голови, шиї, верхніх кінцівок і верхньої частини тулуба, та впадає в праве передсердя (*довжина ~ 4 см, розташована праворуч за грудниною, від I до IV ребра*).

Верхня порожниста вена формується з правої і лівої плечоголовних вен, які утворюються від злиття внутрішньої яремної і підключичної вен. Місце їх з'єднання формує правий і лівий венозні кути (Рис.21).

У порожнині черепа венозна кров збирається у звичайні тонкостінні вени (*поверхневі і глибокі мозкові вени, середньо-мозкові, вени мозочка, очні вени*), а також у синуси твердої мозкової оболонки. Стінки синусів стійки до підвищення кров'яного тиску, що забезпечує надійний відтік венозної крові з порожнини черепа.

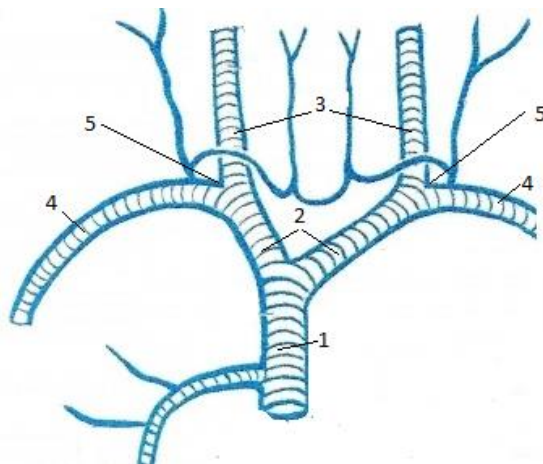


Рис. 21. Система верхньої порожнистої вени

1 - верхня порожниста вена, 2 - плечоголовні вени, 3 - внутрішні яремні вени, 4 - підключичні вени, 5 - венозні кути

Венозна кров з порожнини черепа відтікає по внутрішнім яремним венам, які своїм початком приростають до кісток основи черепа і приймають кров з синусів твердої мозкової оболонки.

Від верхніх кінцівок кров відтікає по глибоким і поверхневим венам.

**Глибокі вени** збирають венозну кров від кісток, суглобів, фасцій та глибоких м'язів верхніх кінцівок. Уздовж кожної глибокої артерій, до пахвової, йдуть по дві однойменні супроводжуючі вени або «вени-супутниці» – на передпліччі – дві ліктьові і дві променеві вени, на плечі – дві плечові вени.

**Поверхневі вени** починають формуватися на тильної поверхні кисті, та збирають кров від шкіри, підшкірної клітковини, фасцій, поверхневих м'язів і впадають в глибокі вени.

Основні поверхневі вени верхньої кінцівки:

- латеральна підшкірна вена (*впадає в пахвову вену*)
- медіальна підшкірна вена (*впадає в плечову вену*)
- ліктьова підшкірна вена (*з'єднує підшкірні вени*)

У систему верхньої порожнистої вени, через лімфатичні протоки, збирається й вся лімфа.

#### 4. Система нижньої порожнистої вени

**Нижня порожниста вена** збирає венозну кров з нижніх кінцівок і нижньої частини тулуба. Вена формується в черевній порожнині на рівні 4-го поперекового хребця з правої і лівої спільних клубових вен, далі підіймається уздовж правого краю хребта, проходить через діафрагму в грудну порожнину і впадає в праве передсердя. У черевній порожнині нижня порожниста вена збирає венозну кров від стінок порожнини та парних органів (*нирок, наднирників, яєчників, яєчок*), а в грудній порожнині – від стінок порожнини й всіх органів (Рис. 22).

**Права і ліва спільні клубові вени** формуються з внутрішніх і зовнішніх клубових вен, по яких венозна кров відтікає від нижніх кінцівок і тазу.

**Внутрішні клубові вени**, через пристінкові та нутрощеві (органні) притоки, виносять кров від органів і стінок малого таза. В області таза відтік крові у внутрішню клубову вену йде від великих венозних сплетінь малого таза (*міхурового, маточного, ректального*).

**Зовнішні клубові вени** виносять венозну кров від вільної нижньої кінцівки і є продовженням стегнової вени. Так само як і на вільної верхньої кінцівки, кров відтікає по глибоким і поверхневим венах.

**Глибокі вени** виносять кров від кісток, суглобів, фасцій і глибоких м'язів нижньої кінцівки. Так само як і на верхній кінцівці, глибокі вени стопи і гомілки (*до підколінної вени*) йдуть по дві уздовж однойменних артерій та також мають назву «вени-супутниці»: – дві тильні і дві підшовові вени стопи, дві передні великогомілкові й дві задні великогомілкові вени.



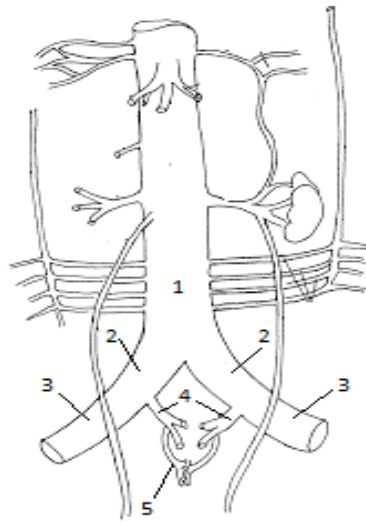


Рис. 22. Система нижньої порожнистої вени

1 - нижня порожниста вена, 2 - права і ліва спільні клубові вени,  
3 - зовнішні клубові вени, 4 - внутрішні клубові вени, 5 - венозні сплетіння малого таза

**Поверхневі вени** починають формуватися на тильній поверхні стопи та збирають кров від шкіри, підшкірної клітковини, поверхневих м'язів, фасцій та впадають в глибокі вени.

Основні поверхневі вени нижньої кінцівки:

- мала підшкірна вена (*впадає в підколінну вену*)
- велика підшкірна вена (*впадає в стегнову вену*)

У венах нижніх кінцівок кров рухається вгору, проти сили тяжіння, тому в стінках цих вен є клапани, що поділяють вену на секції (*шлюзи*) та пропускають кров тільки в одному напрямку – вгору, не допускаючи рефлюксу крові. Мала підшкірна вена містить до 18 клапанів, велика – до 25 (Рис. 23).

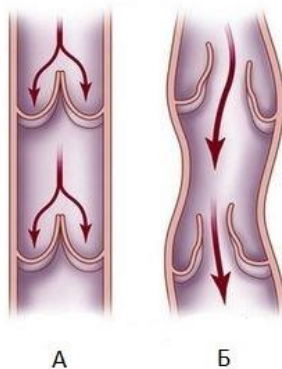


Рис. 23. Венозні клапани  
А - норма, Б - патологія

При порушенні функції клапанів виникає варикозне розширення вен (лат. *varix* – вузол, *varicis* – здуття).

## 5. Система ворітної вени

**Ворітна (портальна) вена** збирає венозну кров від непарних органів черевної порожнини: стравоходу, шлунку, підшлункової залози, селезінки, тонкої й товстої кишки, сальників (довжина вени ~ 6-8 см, діаметр 1,5-2,0 см).

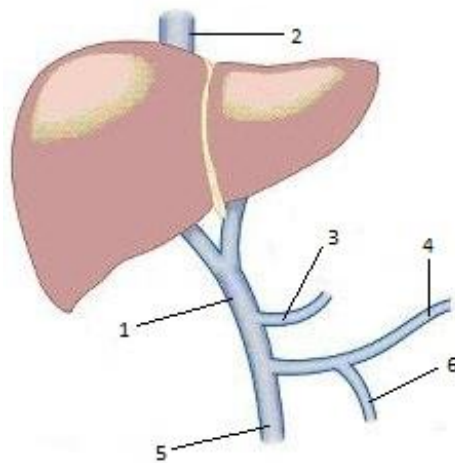


Рис. 24. Система ворітної вени

1 - ворітна вена, 2 - печінкові вени, 3 - ліва шлункова вена, 4 - селезінкова вена, 5 – верхня брижова вена, 6 - нижня брижова вена

Ворітна вена входить до воріт печінки та поділяється капілярів, що утворюють «чудову» венозну капілярну сітку печінки (лат. *rete mirabilis venosum hepatis*). На території цієї мережі в печінку надходить глюкоза, яка зберігається тут у вигляді глікогену, а також знезаражуються отруйні продукти обміну, що утворюються в кишечнику (*дезінтоксикаційна функція печінки*).

Пройшовши крізь тканини печінки венозні капіляри, з'єднуються в чотири печінкові вени (за кількістю часток печінки), які впадають в нижню порожнисту вену.

## 6. Загальні особливості відтоку венозної крові

- загальна кількість вен в 2-3 рази більше, ніж артерій;
- від голови, шиї, верхньої частини тулуба і верхніх кінцівок венозна кров відтікає в систему верхньої порожнистої вени;

- від нижньої частини тулуба і нижніх кінцівок венозна кров відтікає в систему нижньої порожнистої вени;
- від шлунка і кишечника венозна кров відтікає в систему ворітної вени печінки;
- на території печінки функціонує «чудова» венозна капілярна сітка печінки;
- венозна кров від серця і всіх частин тіла відтікає в праве передсердя;
- на кінцівках глибокі артерії супроводжуються двома однойменними венами, які називаються «вени-супутниці».

## 7. Вплив фізичних навантажень на відтік венозної крові

Фізичне навантаження і, перш за все, навантаження динамічного характеру, підвищує швидкість руху крові (*гемодинаміку*), що особливо важливо для відтоку венозної крові.

Повний кругообіг крові по серцево-судинній системі людини в стані спокою здійснюється за 20-22 сек., а при фізичній роботі – за 8 сек. й менш, що веде до підвищення постачання тканинам тіла кисню і поживних речовин.

Серце нетренованої людини, для забезпечення необхідного хвилинного обсягу крові (*кількість крові, яка викидається одним шлуночком серця протягом хвилини*), змушене скорочуватися з більшою частотою, оскільки має менший систолічний об'єм.

Серце тренованої людини має більший обсяг і більше кровоносних судин, що забезпечує краще живлення міокарда. При однаковій фізичній роботі таке серце менше навантажується і швидше відновлюється.

Фізичні навантаження сприяють загальному розширенню кровоносних судин й нормалізації їх тону. Помірні динамічні фізичні навантаження сприяють поліпшенню живлення та підвищенню обміну речовин в стінках кровоносних судин. Крім цього, при роботі, м'язів що оточують судини, відбувається масаж стінок судин. Все це сприяє збереженню еластичності стінок кровоносних судин та нормальному функціонуванню серцево-судинної системи.

## Лекція № 8

# ТЕОРЕТИЧНА АНАТОМІЯ ЛІМФАТИЧНОЇ СИСТЕМИ. ПЕРЕБУДОВА ЛІМФАТИЧНОЇ СИСТЕМИ В УМОВАХ ФІЗИЧНИХ НАВАНТАЖЕНЬ

### План

1. Поняття про лімфатичну систему
2. Лімфатичні органи
3. Лімфатичні шляхи
4. Особливості відтоку лімфи
5. Вплив фізичних навантажень на функції лімфатичної системи

### 1. Поняття про лімфатичну систему

Лімфатична система це частина серцево-судинної системи, яка включає:

- лімфу
- лімфатичні органи
- лімфатичні шляхи

Лімфа (*лат. **lympha** – волога, чиста вода*) – прозора, світла рідина, близька за хімічним складом до плазми крові, але містить менш білків.

Загальна кількість лімфи в організмі – 1,5-2 л. Лімфа заповнює міжклітинний простір тканин (*тканинна рідина*) та забезпечує обмін між тканинами і кров'ю. Швидкість руху лімфи дуже мала – всього 1 мм/хв. Лімфа рухається по лімфатичним шляхам, забезпечуючи відтік рідини з тканин та разносячи лімфоцити, гормони та ферменти.

**Функціональне призначення лімфатичної системи пов'язано з функціями лімфи і лімфатичних органів. це:**

1. Дренажна функція (*фр. **drainage** – відведення, видалення*) відведення з тканин води і колоїдних розчинів, що не здатні проникнути в кровеносне русло.
2. Трофічна функція – всмоктування в лімфатичні капіляри продуктів розщеплення їжі з кишечника, а потім перенесення їх в вени.
3. Транспортна функція – перенесення ферментів, гормонів, ліпідів, води.
4. Кровотворна функція – утворення в лімфатичних органах лімфоцитів – білих кров'яних тілець (*лімфоцитопоез*).

5. Функція гомеостазу – підтримання сталості внутрішнього середовища (складу крові і лімфи, кислотно-лужного балансу, концентрації глюкози та ін.).

6. Захисна функція (*бар'єрна або лімфоцитарна*) в тому числі:

- **фагоцитоз** – неспецифічний біологічний захист пов'язаний із захопленням і перетравленням лімфатичними клітинами (*фагоцитами*) сторонніх часток, мікробів і залишків зруйнованих клітин.
- **Імунітет** – заснований на досвіді контакту організму з чужорідним початком, і проявляється як реакція на чужорідний антиген виробленням власних антитіл.

## 2. Лімфатичні органи

Лімфатичні органи – це органи, що виробляють лімфоцити: загруднинна залоза (*тимус*), селезінка, мигдалики, лімфатичні вузли, бляшки, фолікули.

### **Особливості лімфатичних органів:**

- розташовані вони по ходу лімфатичних судин
- в лімфатичних органах утворюються нові генерації лімфоцитів: Т-лімфоцити, В-лімфоцити, НК-лімфоцити – функціональний тип лімфоцитів, які відіграють важливу роль у забезпеченні гуморального імунітету.
- в лімфатичних органах лімфа очищується від мікробів, бактерій, загиблих клітин і збагачується молодими лімфоцитами.

### **Локалізація лімфатичних органів:**

– **фолікули** (*дрібні вузлики*) – одиночні і групові скупчення лімфатичної тканини в слизовій оболонці травного тракту і повітроносних шляхів.

– **лімфатичні бляшки** – скупчення лімфатичної тканини у поверхні тонкої та товстої кишки.

– **мигдалики** – вузлові скупчення лімфатичної тканини в слизовій оболонці глотки і кореня язика, що утворюють лімфатичне кільце (*кільце Пирогова – Вальдейера*). Перший бар'єр, перша лінія захисту організму на шляху інфекцій, що надходять з повітрям, водою та їжею!

– парні мигдалики: **піднебінні** та **трубні** (*в гирлі слухової труби Євстахія, що з'єднує барабанну порожнину з глоткою*).

– непарні мигдалики: **язикова та глоткова**

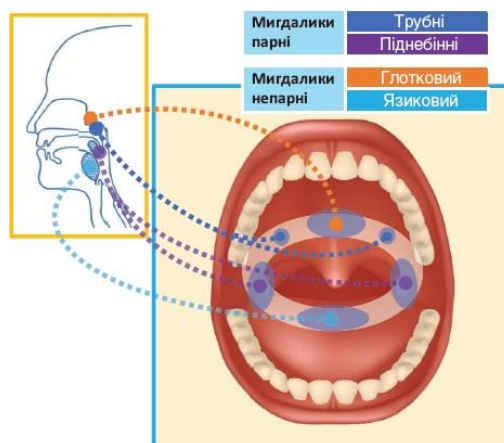


Рис. 25. Лімфатичне кільце Пирогова - Вальдейера

– **лімфатичні вузли** – скупчення лімфатичної тканини в певних областях тіла – регіонах (*регіонарні вузли*). Всього 350-450 вузлів.

- лімфатичні вузли голови (*потиличні, лицеві, привушні, піднижньоощелепні*)
- лімфатичні вузли шийі (*передні шийні, латеральні шийні, надключичні*).
- лімфатичні вузли кінцівок – розташовані на згинальних поверхнях (*ліктьові, пахвові, підколінні, пахові*)
- лімфатичні вузли в порожнинах тіла:
  - в грудній порожнині – пристінкові (*міжреброві, пригруднинні, передхребтові верхні діафрагмові*) й нутрощеві (*притрахейні, бронхо-легеневі, середостіння та ін.*);
  - в черевній порожнині (*нижні діафрагмові, черевні, поперекові, клубові, верхні і нижні брижові*);
  - в порожнині тазу (*приміхурові, приматкові, припрямкишкові*).

### Найбільші вузли.

**Селезінка** – гігантський лімфатичний вузол (*маса 150-200 гр, довжина 12 см*). Знаходиться в черевній порожнині, в лівому підребер'ї на рівні IX-XI ребер.

### Основні функції селезінки

- елімінація (*розпізнання та знищення*) старих еритроцитів й тромбоцитів
- депонування крові та заліза, що звільнюється з еритроцитів які завершили свій життєвий цикл
- утворення нових лімфоцитів та їх антигензалежна диференціація
- в ембріональному періоді селезінка є універсальним кровотворним органом, в якому утворюються всі формені елементи крові

**Загруднинна залоза (тимус)** – перша залоза лімфатичної та ендокринної систем. Залоза розташована в грудній порожнині, за грудниною. Складається з двох частин, звернених кінцями вниз, на зразок виделки. Маса залози новонародженого – 14-15 гр. До пубертатного періоду маса збільшується до 40 гр, а потім починається атрофія залози.

У тимусі відбувається диференціювання й «імунологічне навчання» Т-лімфоцитів. З віком інтенсивність утворення Т-лімфоцитів знижується.

### 3. Лімфатичні шляхи

Лімфатичні шляхи – це друга система відтоку в тілі людини

#### **Основні лімфатичні шляхи:**

лімфатичні капіляри  
лімфатичні судини  
лімфатичні стовбури  
лімфатичні протоки

**Лімфатичні капіляри** – початкова ланка лімфатичних шляхів. Починаються сліпо в міжтканинних щілинах і представлені замкнутими з початкового кінця трубками. Лімфатичні капіляри крупніше кровоносних капілярів бо мають діаметр 0,1 мм та більше. Стінка лімфатичних капілярів не має базальної мембрани і складається тільки з одного шару клітин ендотелію. Це полегшує проникнення в їх просвіт білкових і жирових речовин, кристалоїдів, мікроорганізмів, сторонніх речовин, а також загиблих клітин й клітин злоякісних пухлин.

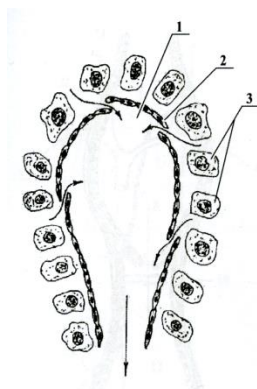


Рис. 26. Схема лімфатичного капіляра

Лімфатичних капілярів немає в:

– епідермісі шкіри;

- суглобових хрящах;
- кістковій тканини;
- нервовій тканини (*головному і спинному мозку*);
- рогівці, кришталику й склери ока;
- часточках печінки.

### ***Лімфатичні судини:***

- приймають лімфу з лімфатичних капілярів й їх діаметр поступово збільшується;
- обов'язково перериваються лімфатичних вузлах, та відповідно поділяються на судини, що приносять й судини, що виносять лімфу;
- судини, що приносять лімфу містять мікроби, бактерії, уламки загиблих клітин, пухлинні клітини;
- судини, що виносять лімфу містять очищену та збагачену лімфоцитами лімфу (Рис. 27);
- лімфатичні судини мають парні клапани з подвійної складки ендотелію, що регулюють рух лімфи в одному напрямку – з периферії до центру.

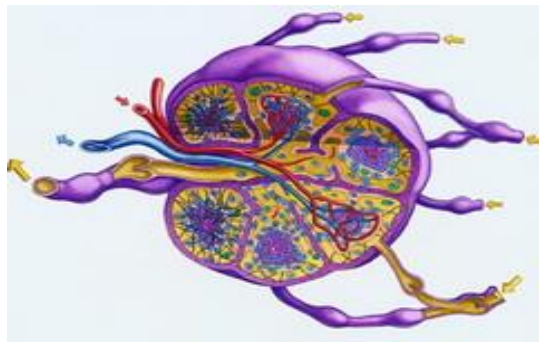

Рис. 27. Лімфатичні судини

Лімфатичні судини зливаються в лімфатичні стовбури, а стовбури в дві лімфатичні протоки:

- грудна лімфатична протока
- права лімфатична протока

***Грудна лімфатична протока*** – це основний колектор лімфи, найбільший лімфатична судина тіла (*довжина 30-40 см, діаметр 2,5-7 мм*). За розвитком і топографією – це ліва лімфатична протока.

- збирає лімфу від нижніх кінцівок, органів і стінок черевної порожнини, органів і стінок лівої половини грудної порожнини, лівої верхньої кінцівки, лівої половини голови і шиї (Рис. 28)



- утворюється в результаті злиття правого і лівого поперекових стовбурів і кишкових стовбурів, які на рівні I поперекового хребця утворюють так звану «лімфатичну цистерну»
- піднімається поблизу хребетного стовпа в грудну порожнину, де на рівні IV-V грудних хребців переходить наліво і впадає в лівий венозний кут системи верхньої порожнистої вени

### ***Права лімфатична протока***

- збирає лімфу від верхньої правої чверті тіла, правої половини голови і шиї.
- впадає в правий венозний кут

По ходу лімфатичних шляхів розташовані численні лімфатичні вузли, які виконують роль біологічних фільтрів.

### ***Фактори, що забезпечують рух лімфи:***

- постійне утворення лімфи;
- всмоктувальна дія черевної та грудної порожнин при русі діафрагми;
- скорочення лімфовузлів та стінок лімфатичних судин;
- скорочення скелетних м'язів й органів;
- пульсація кровоносних судин;
- клапани лімфатичних шляхів.



Рис. 28

## **4. Особливості відтоку лімфи**

- лимфообіг не існує, оскільки лімфа тече тільки в одному напрямку: – від периферії до центру і вливається в систему верхньої порожнистої вени;
- лімфатичні шляхи починаються в тканинах сліпо – лімфатичними капілярами, виносячи з тканин тканинну рідину і сторонні речовини;
- лімфатичні судини обов'язково проходять через лімфатичні вузли та поділяються на ті, що приносять і ті, що виносять лімфу
- в лімфатичних вузлах лімфа фільтрується, звільняючись від сторонніх речовин та збагачується лімфоцитами. Концентрація лімфоцитів в судинах що виносять лімфу в 10-20 разів вище, ніж в тих, що приносять лімфу
- лімфатичні шляхи служать доповненням до венозних шляхах.

## **5. Вплив фізичних навантажень на функції лімфатичної системи**

Динамічні фізичні навантаження є потужним екзогенним фактором, що має позитивний вплив на функції лімфатичної системи. При цьому:

- підвищується швидкість течії крові і лімфи
- активується дренажна функція мереж лімфовузлів
- активується вироблення лімфоцитів в лімфатичних органах
- підвищується імунітет організму
- підвищується тонус лімфатичних судин
- підключаються резервні колатеральні судини

**Модуль 5.**  
**АНАТОМІЯ СИСТЕМ РЕГУЛЯЦІЇ**

**Лекція № 9**

**АНАТОМІЯ ЗАЛОЗ ВНУТРІШНЬОЇ СЕКРЕЦІЇ**

**План**

1. Поняття про системи регуляції організму
2. Класифікація залоз тіла людини
3. Анатомічні особливості та топографія залоз внутрішньої секреції
4. Анатомія залоз внутрішньої секреції
5. Вік активації залоз внутрішньої секреції
6. Залози внутрішньої секреції, що впливають на зростання тіла
7. Залози внутрішньої секреції і спорт

**1. Поняття про системи регуляції організму**

Організм людини знаходиться в стані безперервного пристосування до умов зовнішнього середовища та внутрішнього середовища організму. Сукупність фізіологічних процесів, що забезпечують рівновагу організму і середовища, відноситься до явищ регуляції. В основі цих явищ лежить взаємозв'язок всіх органів і систем організму.

Системи регуляції (*регуляторні системи*) включають:

1. **Ендокринна система** (*лат. endo – всередину, crino – виділяю*) – представлена залозами внутрішньої секреції (*лат. secretio – відокремлення, виділення*), які виділяють в кров і лімфу гормони (*лат. hormo – збуджую, спонукаю*) – біологічно активні речовини, що мають високу активність та високу вибірковість впливу на тканини і органи (*т.зв. органи мішені*).

Діючий стимул ендокринної системи – **гормон**.

2. **Нервова система** – представлена нервовими клітинами – нейронами, що генерують і проводять нервовий імпульс (*грец. néuron – волокно, нерв*).

Діючий стимул нервової системи – **нервовий імпульс**.

3. **Нейроендокринна або APUD-система** (*англ. Amine Precursor Uptake and Decarboxylation – аміни попередники поглинання та декарбоксілювання*). Це дифузна система, представлена клітинами, що містять активні аміни й

поліпептидні гормони. Біогенні аміни грають роль гормонів і нейромедіаторів (лат. *mediator* – посередник). Вперше систему описав австрійський патологоанатом Фрідріх Фейртер в 1953 році. Зараз відомі вже більше 60 типів клітин APUD-системи. Ці клітини знаходяться в ЦНС, а також навколо повітряноносних шляхів, органів травного тракту, ЗВС.

APUD-система є сполучною ланкою між нервовою та ендокринною системами.

## 2. Класифікація залоз тіла людини

У тілі людини розрізняють три типи залоз:

**1. Залози зовнішньої секреції або екзокринні залози** (грец. *ехо* – зовні), що виділяють свої секрети в зовнішнє середовище: – на поверхню тіла (слізні, потові, сальні, молочні), або в просвіт порожнистих органів (слинні залози, залози травного тракту, печінка).

Екзокринні залози виділяють свої секрети через протоки.

### 2. Залози внутрішньої секреції (ЗВС) або ендокринні залози

За функціональним зв'язком виділяють 4 групи ендокринних залоз:

1) **залози групи аденогіпофіза** (що регулюються гормонами гіпофіза):

- власне аденогіпофіз (передня частина гіпофіза)
- щитоподібна залоза
- кіркова речовина надниркових залоз
- статеві залози

2) **саморегулюючі залози** (функція яких не залежить від гормонів гіпофіза):

- загруднинна залоза (тимус)
- прищитоподібні залози (паращитоподібні)
- ендокринна частина підшлункової залози

3) **нейроендокринні залози** (залози APUD-системи):

- мозкова речовина надниркових залоз
- особливі клітини таламуса і травного тракту

4) **нейрогліальні залози**:

- епіфіз
- нейрогіпофіз (задня частина гіпофіза)

### 3. Залози змішаної секреції

- підшлункова залоза
- статеві залози

### 3. Анатомічні особливості та топографія залоз внутрішньої секреції

- мають невелику вагу і розміри
- не мають протоків
- щільно обплетені кровоносними й лімфатичними капілярами
- виділяють свої секрети (*гормони*) безпосередньо в кров і лімфу
- розташовані в певних областях тіла

**Топографія ЗВС (Рис. 29):**

- в порожнині черепа: *епіфіз і гіпофіз*.
- в області ший: *щитоподібна і прищитоподібні залози*
- в грудній порожнині: *загруднинна залоза (тимус)*
- в черевній порожнині: *підшлункова залоза і наднирникові залози*
- в порожнині малого тазу: *яєчники*
- в порожнині мошонки: *яєчка*

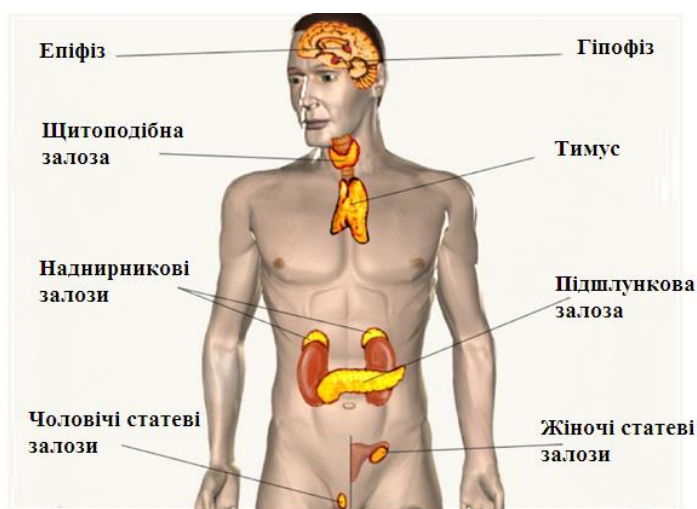


Рис. 29

### 4. Анатомія залоз внутрішньої секреції

**4.1. Епіфіз** (лат. *epiphysis cerebri*) або **шишкоподібне тіло** (лат. *corpus pineale*) – має форму маленької соснової шишки, розміром 6×4×2 мм та масою ~ 0,2 г

**Топографія:** Епіфіз розташовано в порожнині черепа, в складі епіталамуса – надгорбової частини таламуса (*проміжного мозку*). Епіфіз

знаходиться між подушками зорових горбів з якими з'єднаній повідками (Рис.30).

Гормони епіфіза: *серотонін, дім етілтріптамін та мелатонін* – дія якого викликає поsvітління шкіри.

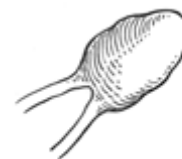

Рис. 30

#### **Функції епіфіза:**

- епіфіз регулює кров'яний тиск і добові ритми – тобто періодичність сну й неспання
- виконує функцію «біологічного годинника», контролюючи адаптацію організму до зміни часу доби і сезонів
- впливає на процеси адаптації при зміні часових поясів
- до пубертатного періоду пригнічує виділення гонадотропних гормонів гіпофіза, знижуючи функції статевих залоз і сповільнюючи статеве дозрівання.
- уповільнює процеси старіння
- підсилює ефективність імунної системи

#### **4.2. Гіпофіз (лат. *hypophys*)** або нижній придаток мозку.

Гіпофіз, який має масу всього 0,5 г та розміри 10×12×6 мм, є центральним органом ендокринної системи.

**Топографія:** Гіпофіз розташовано в порожнині черепа, в ямці турецького сідла клиноподібної кістки. Гіпофіз входить до складу підгорбової області проміжного мозку – гіпоталамусу, пов'язаний з ним ніжкою і тісно взаємодіє.

У гіпофізі виділяють чотири частини, різні за структурою та походженням:

1) **аденогіпофіз** – передня частка гіпофіза, складається з оксифільних і базифільних клітин, що збираються в тяжі, між якими розташовуються широкі кровоносні капіляри – синусоїди. Синусоїди з'єднуються із протоками великої мозкової вени. У такий спосіб створюються умови для швидкої доставки в кровоносну систему гормонів аденогіпофізу, що особливо важливо при стресах.

Гормони аденогіпофізу:

– **соматотропін (гормон росту)** який впливає на всі види обміну, а тому й на зростання тіла;

– **тіротропін і кортикотропін** – гормони, що регулюють функції залоз групи аденогіпофізу: щитоподібної залози, кори надниркових залоз, статевих залоз

✓ Гіперфункція аденогіпофіза викликає гіпофізарний гігантизм або акромегалію (грец. **akron** – кінцівка; **megas** – великий); гіпофункція – гіпофізарний нанізм (грец. **nanos** – карлик)

2) **нейрогіпофіз** – задня частка гіпофіза, гормонів не продукує, але депонує гормони *окситоцин* і *вазопресин* які синтезує гіпоталамус, а потім викидають їх в кров.

– **вазопресин** (антидіуретичний гормон) – регулює водний обмін; підвищує тонус гладкої мускулатури, в тому числі судин, підвищуючи артеріальний тиск.

– **окситоцин** – стимулює гладку мускулатуру матки при пологах, а також стимулюючи м'язові волокна навколо альвеол молочних залоз, викликає секрецію молока.

3) **проміжна частка гіпофіза** виробляє гормон *меланотропін*, що регулює пігментний обмін.

4) **тубулярна частка гіпофіза (трубчаста)** – ніжка гіпофіза, що складається з епітеліальних тяжів.

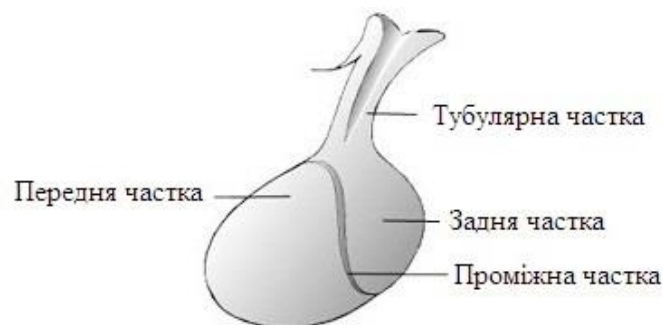


Рис. 31

#### 4.3. Щитоподібна залоза (лат. *glandula thyroidea* – тироїдальна залоза)

**Топографія:** залоза розташована в передній області шиї, попереду гортані і трахеї (Рис. 32).

Заліза має праву частку, ліву частку, пірамідальну частку (*рудиментарна й часто відсутня*) і перешийок на рівні 2-го півкільця трахеї. Маса залози ~ 20-40 г, розміри 50×50×20 мм.

Структурно-функціональна одиниці щитоподібної залози – фолікула (лат. *folliculus* – мішечок). Фолікули містять гормони та колоїдну речовину, що на 95% складається з йоду (залоза містить 60% йоду всього організму).

Гормони щитоподібної залози: **тироксин, трийодтиронін, кальцитонін** – йодовмісні гормони, що впливають на:

- насичення тканин киснем
- підвищення всіх видів обміну
- зростання і розвиток організму
- формування пропорцій тіла
- активацію нервової системи
- підвищення м'язової працездатності

Гіперфункція щитоподібної залози (*гіпертиреоз*) викликає розвиток базедової хвороби з характерною тріадою ознак:

- токсичний дифузний зоб;
- екзофтальм (*випришкуватість очей*);
- тахікардія.

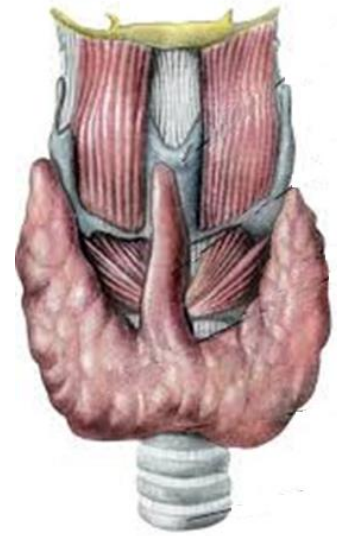

Рис. 32

Гіпофункція щитоподібної залози (*гіпотиреоз*) – в дитячому віці викликає кретинізм (*карлик з короткими кінцівками та психічними розладами*)

**4.4. Прищитоподібні або паращитоподібні залози** (лат. *glandula parathyroidea*) – чотири залози загальною масою 0,2 г.

**Топографія:** залози розташовані в передній області шиї, по дві залози в кожній бічній частці щитоподібної залози (Рис. 33).

Гормон прищитоподібних залоз: **паратинін**

- регулює обмін кальцію і фосфору в організмі
- підвищує концентрацію кальцію в плазмі крові, вивільняючи кальцій з кісток за рахунок активації остеокластів (*кальцитонін – гормон щитоподібної залози має протилежну функцію*).
- активізує роботу м'язів
- має антитоксичну дію

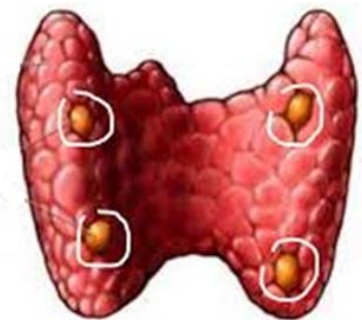


Рис. 33

**4.5. Тимус або загруднинна залоза** (лат. *thymus*) – закладається у ембріона на 7 тижні розвитку і є першим органом лімфатичної та ендокринної систем.



**Топографія:** залоза розташована в грудній порожнині, позаду груднини, в складі переднього середостіння. Складається з двох частин, звернених кінцями вниз, на зразок виделки (Рис. 34).

Маса залози змінюється протягом життя: – у новонародженого – 14-15 гр, потім, аж до пубертатного періоду, маса залози збільшується до 40 гр. Після 30 років починається атрофія та жирове переродження залози.

Гормони тимуса: *тимозин, тимулин, тимопоетин*

**Функції тимуса:**

- тимус є центром імуногенезу – біологічного захисту організму
- запускає механізм імунітету організму
- відповідає за якість імунної системи
- в тимусі відбувається дозрівання, диференціювання та «імунологічне навчання» Т-лімфоцитів
- впливає на обмін кальцію в організмі
- контролює обмін вуглеводів

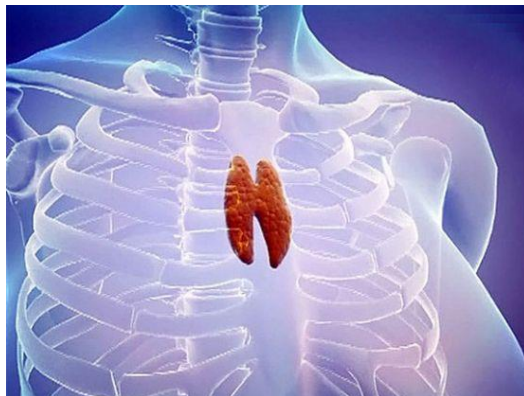

Рис. 34

**4.6. Надниркові залози** (лат. *glandulae suprarenales*) – парні залози, масою ~ 10-20 г. Кожна надниркова залоза містить дві залози різного походження та функції, але анатомічно об'єднані в один орган.

**Топографія:** залози розташовані в черевній порожнині у верхнього полюсу нирок (Рис. 35).

У надниркових залозах розрізняють кіркову та мозкову речовину.

**Кіркова речовина надниркових залоз** складається з трьох зон (*шарів*):

- зовнішня (*клубочкова зона*)
- середня (*пучкова зона*)
- внутрішня (*сітчаста зона*).

Клітини кожної з трьох зон кіркової речовини продукують окремі гормони:

- *клубочкової зони* – *мінералокортикоїди*, що регулюють мінеральний обмін
- *пучкової зони* – *глюкокортикоїди*, що стимулюють м'язову діяльність, та мають протизапальну дію

- *сітчастої зони* – **андрогени і естрогени**, статеві гормони, близькі до гормонів статевих залоз.

**Мозкова речовина надниркових залоз** утворена хромафінними клітинами (*що пофарбовані солями хрому*).

Гормони мозкової речовини – **адреналін** й **норадреналін**.

- активують діяльність ЦНС
- підсилюють і частішають серцебиття
- підвищують артеріальний тиск
- розширюють бронхи
- активують обмін речовин
- підвищують рівень вуглеводів в крові
- активують адаптаційні реакції

організму

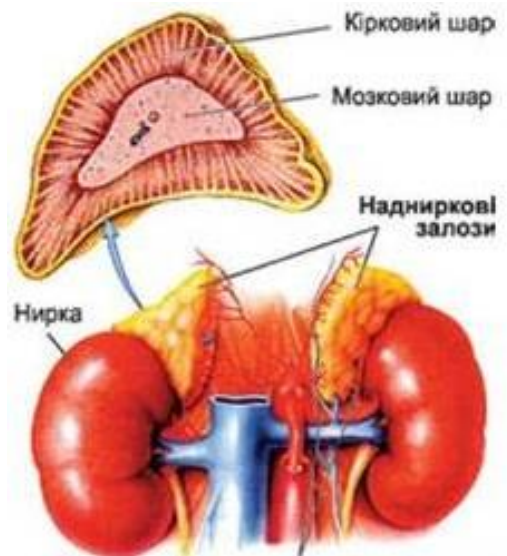


Рис. 35

**4.7. Підшлункова залоза** (лат. *pancreas*) – заліза змішаної секреції, масою 80-100 г.

**Топографія:** розташована в черевній порожнини, за шлунком (Рис. 36).

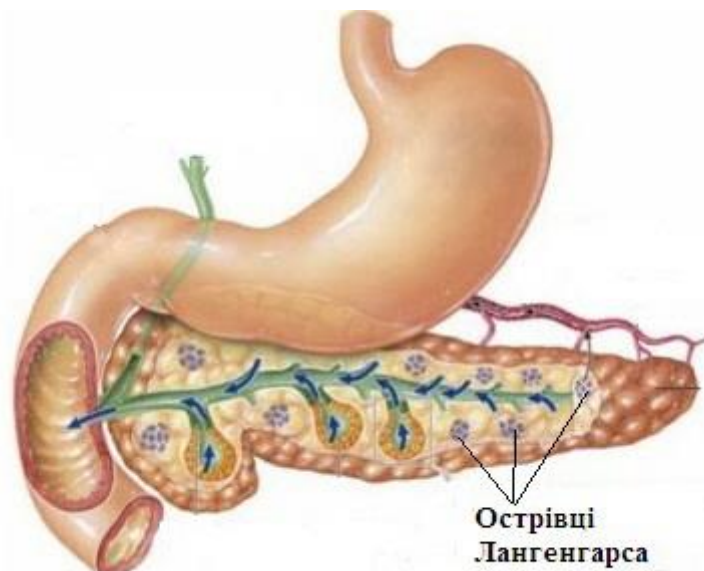


Рис. 36

**Екзокринна частина** залози представлена залізістими клітинами, що виробляють ферменти, які по двох протоках надходять до дванадцятипалої кишки і беруть участь в розщепленні білків, жирів і вуглеводів.

*Ендокринна частина* залози представлена острівцями підшлункової залози розміром 0,1-0,3 мм (*острівці Лангерганса*) Острівці складають приблизно 1-2% від маси підшлункової залози. У дорослої здорової людини налічує близько 1 мільйона острівців загальною масою 1-1,5 г.

Острівці (*лат. insula – острів*) складаються з  $\alpha$ - й  $\beta$ -клітин, що виділяють гормони.

Гормони підшлункової залози:

- **інсулін**, що виробляється  **$\beta$ -клітинами** острівців – є універсальним анаболічним гормоном, що впливає на всі види обміну, особливо обмін вуглеводів.  
– знижує рівень вуглеводів в крові  
– підвищує вміст вуглеводів в печінці й м'язах (*депонує*)
- **глюкагон**, що виробляється  **$\alpha$ -клітинами** острівців – є функціональним антагоністом інсуліну (*виводить глюкозу з депо*)

#### 4.8. Статеві залози.

**Яєчко** (*лат. testiculus*) – парна чоловіча статева залоза змішаної секреції з гермінативною (*лат. germino – що відноситься до зачаття*) та ендокринною функціями. Маса залози 15-30 г.

**Топографія:** розташовані у плода в черевній порожнині, а незадовго до його народження залози проходять через паховий канал і опускаються в порожнину мошонки.

*Екзокринна частина* залози представлена сперматогенним епітелієм звивистих каналців, які розташовані в часточках яєчка; тут дозрівають **сперматозоїди** – чоловічі статеві клітини.

*Ендокринна частина* залози представлена залізістими клітинами часточок яєчка. Ці клітини розташовані між звитими каналцями (*інтерстиціальні клітини*) і виділяють чоловічі статеві гормони (Рис. 37).

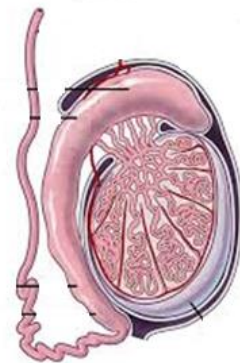


Рис. 37

Гормони яєчка: **тестостерон, дигідротестостерон** – андрогенні стероїдні гормони (*грец. steros – твердий, eidos – вигляд*), що:

- регулюють процес статевого дозрівання
- контролюють розвиток вторинних статевих ознак
- визначають розвиток скелета і формування пропорцій тіла за чоловічим типом

**Яєчники** (лат. *ovarium*) – парна жіноча заліза змішаної секреції з гермінативної і ендокринної функціями. Маса залози до 5 г.

**Топографія:** розташовані в порожнині малого тазу з боків від матки, зверху і з латеральної боку оточені матковими трубами (Рис. 38).

**Екзокринна частина** залози представлена фолікулами розташованими всередині яєчника. В фолікулах дозрівають яйцеклітини.

**Ендокринна частина** залози представлена клітинами зернистого шару фолікул, що виділяють жіночі статеві гормони:

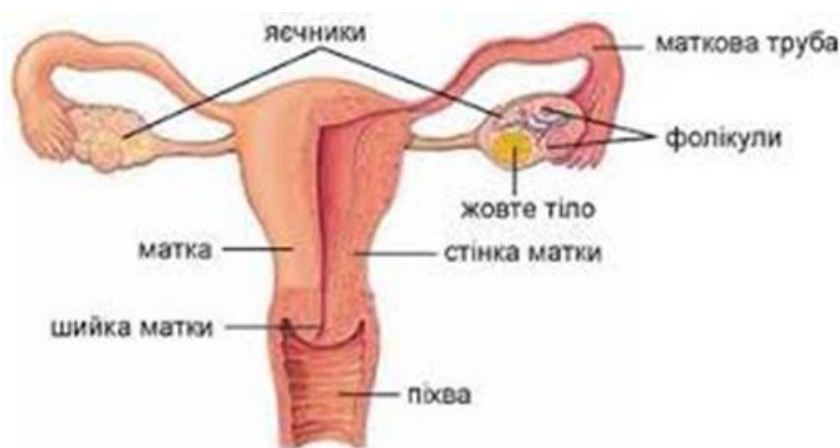

Рис. 38

Гормони яєчників: *естрадіол*, *естріол* і *естрон* – естрогені стероїдні гормони, що:

- регулюють процес статевого дозрівання
- контролюють розвиток вторинних статевих ознак і відкладення жиру за жіночим типом
- визначають розвиток скелета і формування пропорцій тіла за жіночим типом
- забезпечують перебудову тіла в період вагітності, пологів, вигодовування дитини і вікових змін.

## 5. Вік активації залози внутрішньої секреції

1-7 років – загруднинна залоза (*тимус*)

5-7 років – передня частка гіпофіза

7- 12 років – кора надниркових залоз

– всі частки гіпофіза

– статеві залози

10-12 років – активуються всі залози тіла

## 6. Залози внутрішньої секреції, що впливають на зростання тіла

- аденогіпофіз (*передня частка гіпофіза*)
- щитоподібна залоза
- статеві залози
- кіркова речовина надниркових залоз
- тимус (*на ранніх етапах розвитку*).

## 7. Залози внутрішньої секреції і спорт

В умовах фізичних навантажень залози внутрішньої секреції:

- забезпечують адаптацію організму до фізичних навантажень (*гіпофіз, мозкова речовина надниркових залоз – адреналін*)
- збільшують поглинання кисню тканинами (*особливо щитоподібна залоза*)
- активують всі види обміну (*особливо синтез білків*), а тому підсилюють розвиток тканин, особливо м'язової.
- забезпечують в період відпочинку накопичення запасів вуглеводів в печінці (*інсулін острівців підшлункової залози*)
- виводять глікоген з депо в кров (*глюкагон підшлункової залози й адреналін мозкової речовини надниркових залоз*)
- нейтралізують токсичні сполуки (*кора надниркових залоз, прищитоподібні залози*)
- забезпечують процеси фізіологічної та репаративної регенерації у відповідь на пошкодження структури м'язів (*кора надниркових залоз*)
- знімають стомлення (*кора надниркових залоз*)

## ТЕОРЕТИЧНА АНАТОМІЯ ЦЕНТРАЛЬНОЇ НЕРВОВОЇ СИСТЕМИ

### План

1. Поняття про нервову систему
2. Класифікація нервової системи
3. Основні етапи розвитку нервової системи
4. Анатомія головного мозку
5. Анатомія спинного мозку
6. Оболонки та між оболонкові простори мозку

### 1. Поняття про нервову систему

**Нервова система** сучасної людини це результат її тривалого й поступового ускладнення в процесі еволюції.

Нервова система побудована з **нервової тканини** (лат. *textus nervosus*). Специфічні властивості нервової тканини полягають її у здатності сприймати інформаційні сигнали із зовнішнього й внутрішнього середовища, перетворювати їх в нервові імпульси, передавати ці імпульси, та відповідним чином реагувати на них.

#### **Структурно-функціональна одиниця нервової системи**

**Нейрон** або **нервова клітина** є структурно-функціональною одиницею нервової системи (грец. *néuron* – нерв, волокно). Нейрони не здатні до мітотичного поділу, і тому, мають довгий життєвий цикл, що співпадає з терміном життя їх власника.

Нервова тканина побудована з власне нервових клітин – нейронів й допоміжних клітин, які об'єднуються під загальною назвою **нейроглія** (грец. *glia* – клії).

Нервова система людини складається з понад 100 мільярдів нейронів різного розміру, форми та функціонального призначення. Нейрогліальних клітин ще в 10 разів більше.

Нейрони мають **тіло** або **перикарион** (грец. *peri* – навколо, *karyon* – горіх або ядро) і два види відростків (Рис. 39):

- **дендрити** – короткі відростки, зазвичай множинні, що проводять нервові імпульси до тіла нейрона (грец. *dendron* – дерево)

- **аксон** – одиночний, довгий відросток (до 1,5 м в довжину), що проводить нервовий імпульс від тіла нейрона (дав. грец. *axis* – вісь)

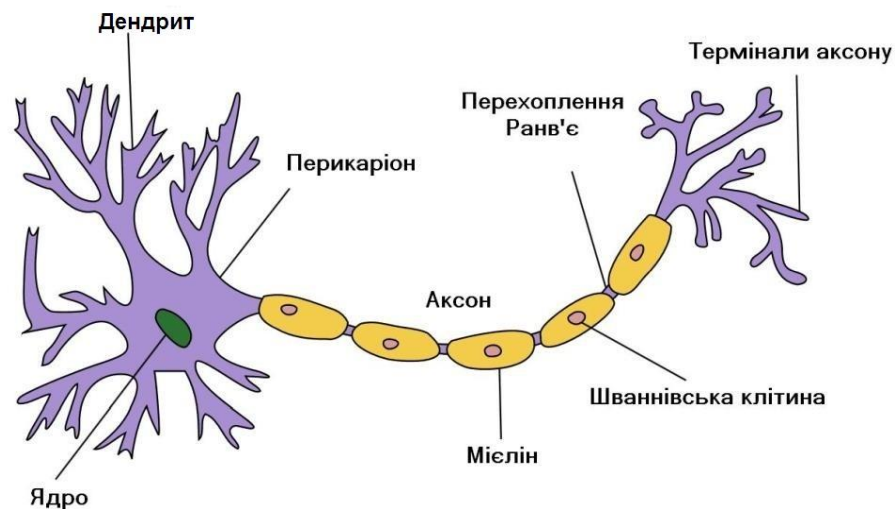


Рис. 39

**За функціями нейрони поділяють на:**

- 1) аферентні нейрони (чутливі, рецепторні, сенсорні) – передають збудження від рецепторів у ЦНС.
- 2) еферентні нейрони (рухові, моторні) – передають збудження від ЦНС до робочого органа.
- 3) асоціативні нейрони (вставні) – з'єднують між собою аферентні й еферентні шляхи.
- 4) секреторні нейрони – (секретують активні речовини – нейрогормони).

Діючим стимулом нервової системи є **нервовий імпульс** – імпульс збудження, що рухається по нервовому волокну.

За допомогою передачі нервових імпульсів відбувається обмін інформацією між нейронами, та передача інформації від нейронів до органів і тканин організму. Нервовий імпульс має хіміко-електричну природу.

**Функції нервової системи**

Нервова система це найважливіша система, яка:

- регулює функції органів, систем і організму в цілому
- забезпечує взаємодію органів і систем між собою
- контролює зв'язок організму з зовнішнім середовищем
- зберігає інформацію, утворюючи пам'ять
- переробляє та інтегрує сліди пам'яті

## 2. Класифікація нервової системи

За анатомічним принципом нервову систему поділяють на:

- центральну нервову систему (ЦНС)
- периферичну нервову систему (ПНС)

Центральна нервова система включає:

- головний мозок
- спинний мозок

Периферична нервова система включає:

- черепні нерви
- спинномозкові нерви
- нервові вузли – ганглії
- нервові сплетіння

За функціональним принципом нервову систему поділяють на:

- соматичну нервову систему (СНС) (грец. *soma, somatos* – тіло, корпус), яка іннервує шкіру, суглоби, сухожилля, скелетні м'язи
- вегетативну нервову систему (лат. *vegetatio* – збудження, спонукання), яка іннервує внутрішні органи, залози, гладку мускулатуру й скелетні м'язи, посилаючи до них трофічні імпульси

*Вегетативна нервова система включає два відділи:*

- *симпатична нервова система* (грец. *sympathes* – чутливий, сприйнятливий до впливу)
- *парасимпатична нервова система*

## 3. Основні етапи розвитку нервової системи

Нервова система тварин розвивалася поступово і вищого розвитку досягла у людини. В філогенезі виділяють кілька етапів розвитку нервової системи.

- ✓ **Філогенез** – еволюційний розвиток виду (дав.-грец. *phylon* – рід, плем'я; *genesis* – походження).

### 3.1. Етапи розвитку нервової системи в філогенезі



1. **Дифузна нервова система** – нервові клітини розсіяні по всьому організму та пов'язані з поверхнею тіла (*кишковопорожнинні тварини, що не мають скелета – актинії, гідри, коралові поліпи, медузи*).

2. **Гангліонарна або вузлова нервова система** (*членистоногі тварини – комахи, павукоподібні, ракоподібні*).

3. **Трубчаста нервова система** (*хордові тварини – від ланцетника до ссавців, у т.ч. людина*).

### 3.2. Етапи розвитку нервової системи в онтогенезі

- ✓ **Онтогенез людини** – індивідуальний розвиток особини з моменту утворення зиготи до смерті (грец. *ontos* – те, що існує або істота; *genesis* – походження). Онтогенез має два етапи: пренатальний (до народження) і постнатальний (після народження).

Нервова система людини розвивається з зовнішнього зародкового листка (*ектодерми*), та закладається у вигляді потовщення ектодерми на дорсальній поверхні зародка, уздовж хорди, яка є первинною віссю тіла. В онтогенезі розвиток нервової системи проходить кілька стадій (Рис. 40):

1. Стадія нервової пластинки
2. Стадія нервової борозни
3. Стадія нервового жолобка
4. Стадія нервової трубки

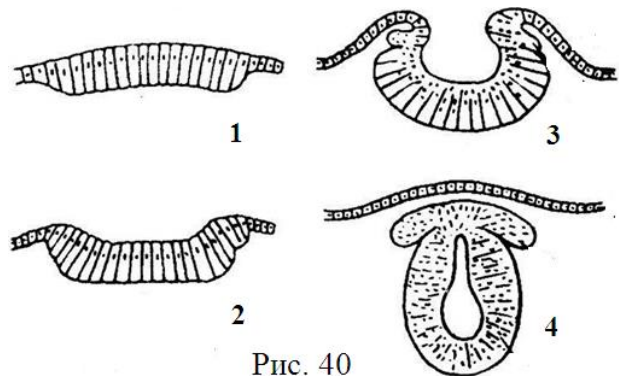


Рис. 40

Наприкінці четвертої стадії розвитку, з головного кінця нервової трубки починає розвиватися головний мозок, а з тулубового кінця – спинний мозок.

На четвертому тижні ембріогенезу головний кінець мозкової трубки перетворюється в три первинних мозкових міхура (Рис. 41).

#### Стадія трьох первинних мозкових міхурів

- I. Передній мозок
- II. Середній мозок
- III. Ромбоподібний мозок

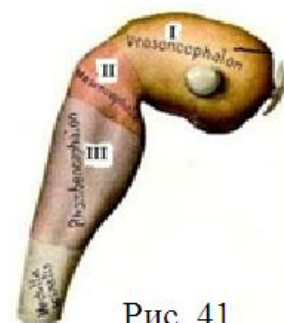


Рис. 41

На шостому тижні ембріогенезу три первинних мозкових міхура перетворюються в п'ять вторинних мозкових міхурів. Середній мозковий міхур не ділиться, а перший і третій мозкові міхури поділяються на дві частини. Таким чином, наприкінці шостого тижня ембріогенезу, утворюються всі відділи головного мозку людини (Рис. 42).

#### **Стадія п'яти вторинних мозкових міхурів**

1. Кінцевий мозок
2. Проміжний мозок
3. Середній мозок
4. Задній мозок
5. Довгастий мозок

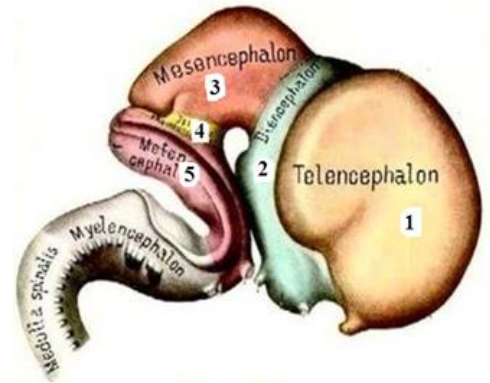


Рис. 42

### **4. АНАТОМІЯ ГОЛОВНОГО МОЗКУ**

**Головний мозок** – головний відділ ЦНС всіх хребетних, а також багатьох безхребетних тварин.

**Топографія:** головний мозок знаходиться в порожнині черепа. В процесі росту й розвитку головний мозок набуває форми черепа. Кістки черепа захищають мозок від зовнішніх механічних ушкоджень.

**Маса головного мозку** у новонародженого становить 12-13% від маси тіла, у дорослого – 2.5%.

**Анатомічно** у головному мозку розрізняють три частини (Рис. 43):

1. **Великий мозок** (лат. *cerebrum* – мозок), що містить:
  - проміжний мозок;
  - кінцевий мозок.
2. **Малий мозок** (лат. *cerebellum* – мозочок),
3. **Стовбур мозку** (лат. *truncus cerebri*), що містить:
  - середній мозок;
  - міст;
  - довгастий мозок.

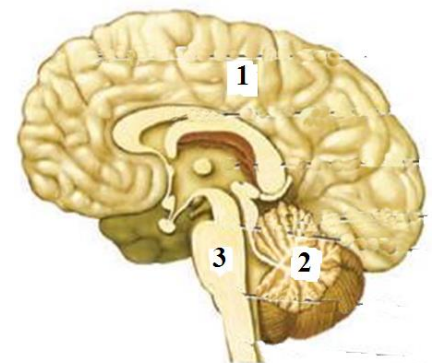


Рис. 43

**За розвитком головний мозок** поділяється на п'ять відділів (Рис. 44):

1. Довгастий мозок;

2. Задній мозок (*що містить міст і мозочок*);
3. Середній мозок;
4. Проміжний мозок;
5. Кінцевий мозок.

Найбільша частина головного мозку є півкулі, потім за розміром йде мозочок. Стовбур мозку становить порівняно невелику частину мозку.

В еволюційному розвитку стовбур мозку є більш давнішньою анатомічною структурою ніж півкулі мозку.

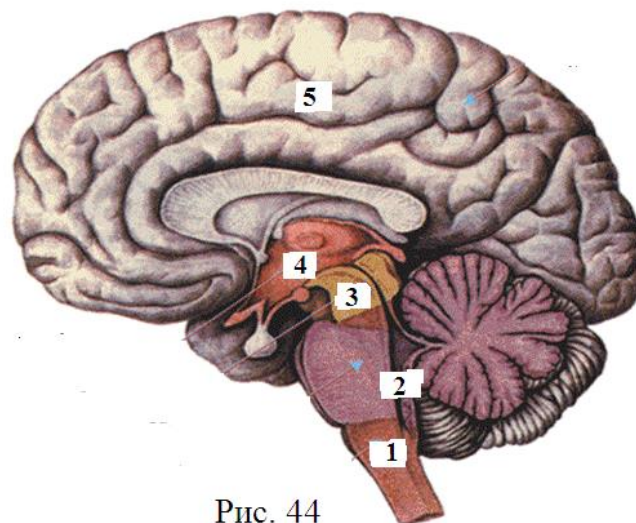


Рис. 44

**Кінцевий мозок** (*лат. telencephalon*) – розвивається з стінок переднього мозку і включає:

- права півкуля великого мозку
- ліва півкуля великого мозку

Скупчення тіл нейронів утворює сіру речовину мозку (*лат. substantia grisea*), а скупчення відростків – білу речовину (*лат. substantia alba*).

**Сіра речовина**, що розташована назовні півкуль, утворює кору мозку й так звані базальні ядра мозку (*лат. nuclei basales*).

**Біла речовина**, що розташована усередині півкуль, утворює провідні шляхи мозку.

Порожнини кінцевого мозку – I і II шлуночки (*лат. ventriculus cerebri*)

**Проміжний мозок** (*лат. diencephalon*) – також розвивається з стінок переднього мозку і включає:

- **зоровий горб або таламус** (*лат. thalamus* – *кімната, внутрішня камера*). Таламус приймає і обробляє зорову, слухову й тактильну інформацію;
- **підгорбова ділянка – гіпоталамус** (*лат. hypothalamus*), що включає вищі центри регуляції вегетативних функцій;
- **надгорбова ділянка – епіталамус** (*лат. epithalamus*), що включає залозу внутрішньої секреції – *епіфіз*

- **загорбова ділянка** – **метаталамус** (лат. *metathalamus*), який складається з медіального та латерального колінчастих тіл
    - *медіальне колінчасте тіло* – підкірковий центр слуху
    - *латеральне колінчасте тіло* підкірковий центр зору
- Порожнина проміжного мозку – III шлуночок.

**Середній мозок** (лат. *mesencephalon*) – розвивається з стінок середнього мозку і включає:

- ніжки мозку
- покрив середнього мозку
- чотиригорбова пластинка

В середньому мозку розташовані червоні ядра, що регулюють тонус м'язів і контролюють точність автоматичних рухів, а також ядра черепних нервів, які контролюють рухи очного яблука.

Порожнина середнього мозку – водопровід мозку (лат. *aqueductus cerebri*) який сполучає між собою III і IV шлуночки.

**Задній мозок** (лат. *metencephalon*) – розвивається з стінок ромбоподібного мозку і включає:

- міст
- мозочок

Порожнина заднього мозку – IV шлуночок.

**Довгастий мозок** (лат. *medulla oblongata*) – також розвивається з стінок ромбоподібного мозку. В еволюції хордових довгастий мозок є одним з найдавніших утворень головного мозку. Це життєво важливий відділ ЦНС, в якому розташовані центри дихання, ковтання, кровообігу та ін.

Порожнина довгастого мозку – IV шлуночок.

Довгастий мозок продовжується в спинний мозок і нагадує його за будовою.

**За розвитком і функціями в головному мозку розрізняють:**

– **плащ** (лат. *callium* – покривало, накидка) або кора головного мозку – представлений півкулями великого мозку – структурами, що розвиваються з першого мозкового міхура і покривають стовбур мозку;

– **стовбур мозку** (лат. *truncus cerebri*) який включає в себе середній мозок, міст і довгастий мозок.

Філогенетичне стовбур мозку є значно більш давнішим утворенням, ніж плащ.

## 5. Анатомія спинного мозку

У процесі формування мозкових міхурів нервова трубка тричі згинається. Частина трубки, що розташована нижче третього вигину, перетворюється в спинний мозок, а її порожнину – в центральний канал спинного мозку.

**Спинний мозок** (лат. *medulla spinales*) – тяж мозкової тканини довжиною 40-45 см й товщиною 8-14 мм.

**Топографія:** спинний мозок розташований в хребетному каналі.

**Скелетотопія:** у новонародженого спинний мозок розташований на всьому протязі хребетного каналу, а у дорослого закінчується на рівні 2-го поперекового хребця (L2). Нижче розташовано тільки скупчення нервових корінців, що утворюють так званий «кінський хвіст» (лат. *cauda equina*).

**Принцип будови спинного мозку** – сегментарний. Сегмент спинного мозку це ділянка мозку з парою пов'язаних з ним спинномозкових нервів.

Загальна кількість сегментів – 31. По відділах: 8 шийних, 12 грудних, 5 поперекових, 5 крижових і 1 куприковий.

**Сегментарна формула спинного мозку:** C8 -T12- L5- S5- Co1

Сіра речовина спинного мозку, на відміну від головного, розташована всередині мозку, а біла речовина назовні.

## 6. Оболонки та між оболонкові простори мозку

Головний та спинний мозок оточують **мозкові оболонки** (лат. *meninges*):

- внутрішня – м'яка мозкова оболонка
- середня – павутинна мозкова оболонка
- зовнішня – тверда мозкова оболонка

**М'яка мозкова оболонка** (лат. *pia mater* – піальна) – має два тонких шари, між якими проходять судини (*судинна оболонка*). М'яка оболонка проникає в щілини між окремими частками головного мозку, в борозни півкуль та в шлуночки мозку.

У порожнині шлуночків судини оболонки утворюють сплетіння (лат. *plexus choroideus*), які продукують **спинномозкову рідину** – ліквор (лат. *liquor* – рідина).

Ліквор заповнює порожнини мозку та виконує декілька функцій:

- захищає мозок від механічних впливів (*амортизаційна функція*)
- регулює внутрішньочерепний тиск,

- підтримує сталість внутрішнього середовища мозку
- здійснює транспортування кисню та поживних речовин з крові до мозку та видалення продуктів метаболізму з клітин мозку

**Павутинна мозкова оболонка** (лат. *arachnoidea mater* – арахноїдальна) – тонка, прозора оболонка, середня між внутрішньою і зовнішньою оболонками. На відміну від м'якої оболонки не проникає в щілини між окремими частками мозку і в борозни півкуль.

**Тверда мозкова оболонка** (лат. *dura mater* – дуральна) – зовнішня, двошарова оболонка. Шари оболонки головного мозку в певних місцях роздвоюються, утворюючи порожнини, в які збирається, а потім відводиться з порожнини черепа венозна кров (*синуси твердої мозкової оболонки*).

Між оболонками мозку знаходяться щілиноподібні простори:

- **епідуральний простір** – розташовано над твердою оболонкою, він містить судини, нерви і жирову клітковину;
- **субдуральний простір** – щілиноподібний простір між твердою і павутинною оболонками;
- **субарахноїдальний простір** (*підпавутинний*) – заповнений спинномозковою рідиною – ліквором (~ 120-150 мл).

## Лабораторна робота № 23

### АНАТОМІЯ СПИННОГО МОЗКУ

#### План

1. Анатомічні особливості спинного мозку
2. Принципи будови спинного мозку
3. Сіра речовина спинного мозку
4. Біла речовина спинного мозку
5. Оболонки спинного мозку

#### 1. Анатомічні особливості спинного мозку

Спинний мозок (лат. *medulla spinalis*) – тяж нервової тканини довжиною 40-45 см, та товщиною 8-14 мм. Маса спинного мозку 30-34 г, що складає 2% від маси головного мозку.

**Топографія:** спинний мозок розташовано в хребетному каналі.

**Скелетотопія:** у новонародженого спинний мозок розташовано на всьому протязі хребетного каналу.

У дорослої людини, оскільки нервова тканина росте повільніше ніж кісткова, спинний мозок закінчується на рівні верхнього краю 2-го поперекового хребця. Нижче розташовано тільки скупчення нервових корінців, що утворюють так званий «кінський хвіст» (*лат. cauda equina*).

В нижній частині спинний мозок переходить у термінальну (*кінцеву*) нитку, яка прикріплюється до окістя куприка. Навколо кінцевої нитки знаходяться нервові корінці. Верхня частина спинного мозку продовжується у стовбур головного мозку.

Спинний мозок поділяється на п'ять відділів: шийний, грудний, поперековий, крижовий і куприковий.

Спинний мозок має два стовщення – шийне та попереково-крижове, відповідно до розташування нервових клітин, що іннервують верхні і нижні кінцівки. За розміром більше попереково-крижове стовщення, але шийне – більш диференційоване, що пов'язано з більшою функціональною складністю рухів рук, а тому, з більш складною іннервацією (Рис.45).



Рис. 45. Спинний мозок

1 – шийне стовщення; 2 – поперекове стовщення;  
3 – мозковий конус; 4 – термінальна нитка.

## 2. Принципи будови спинного мозку

- 1) *принцип білатеральної симетрії* – полягає в тому що передня серединна щілина та задня серединна борозна спинного мозку відокремлюють його праву й ліву половини, які є симетричними.
- 2) *принцип сегментарної будови* – полягає в тому що спинний мозок побудовано з ділянок, які повторюються за будовою на протязі всього мозку.

**Сегмент спинного мозку** – це ділянка спинного мозку з парою, пов'язаних з ним, спинномозкових нервів. Загальна кількість сегментів – 31, з них 8 шийних, 12 грудних, 5 поперекових, 5 крижових й 1 куприковий.

Сегментарна формула спинного мозку: C8 -T12- L5- S5- Co1

Спинний мозок побудовано з сірої та білої речовин. Сіра речовина спинного мозку розташована всередині, а біла речовина назовні. У центрі спинного мозку проходить вузький центральний канал, який вгорі сполучається з IV шлуночком головного мозку, а внизу закінчується сліпо. Центральний канал заповнено спинномозковою рідиною – ліквором.

## 3. Сіра речовина спинного мозку

Сіра речовина спинного мозку (*лат. substantia grisea*) – це скупчення тіл нейронів. Сіра речовина спинного мозку формує передні, задні й бокові сірі стовпи (*лат. columnae griseae*), з'єднані між собою сірою спайкою. На поперечному розрізі спинного мозку ці стовпи мають назву роги (Рис.46).

Розрізняють:

- **передні роги** (*лат. cornu anterius*), що містять рухові ядра;
- **бічні ядра** (*лат. cornu lateralis*), що містять вегетативні ядра;
- **задні роги** (*лат. cornu posterius*), що містять чутливі ядра.

**Рухові ядра передніх рогів** є скупченням рухових нервових клітин – мотонейронів, аксони яких утворюють передні (*рухові*) корінці.

**Чутливі ядра задніх рогів** є скупченням нейронів, що встановлюють нервові контакти (*синапси*) з відростками чутливих нейронів спинномозкових вузлів. Дендрити цих нейронів закінчуються рецепторами, а аксони утворюють задні (*чутливі*) корінці.





## 5. Оболонки спинного мозку

Головний та спинний мозок оточують три мозкові оболонки:

- 1) внутрішня – м'яка мозкова оболонка
- 2) середня – павутинна мозкова оболонка
- 3) зовнішня – тверда мозкова оболонка

**М'яка мозкова оболонка** (лат. *pia mater*) – має два тонких шари, між якими проходять судини (друга назва мозкової оболонки – судинна оболонка).

**Павутинна мозкова оболонка** (лат. *arachnoidea mater*) – тонка, прозора оболонка, середня між внутрішньою і зовнішньою оболонками.

**Тверда мозкова оболонка** (лат. *dura mater*) – складається з двох листків:  
– внутрішній листок, який є власне твердою мозковою оболонкою;  
– зовнішній листок, що утворює окістя хребців.

Між оболонками мозку знаходяться щілиноподібні простори:

- *епідуральний простір* розташовано між листками твердої оболонки; він містить судини, нерви й жирову клітковину;
- *субдуральний простір* – щілиноподібний простір між твердою і павутинною оболонками;
- *субарахноїдальний простір (під павутинний)* – заповнений спинномозковою рідиною – ліквором, який є середовищем живлення мозку та виконує захисну функцію.

### Питання до лабораторної роботи № 23

1. Топографія спинного мозку.
2. На якому рівні хребта закінчується спинний мозок у дорослого?
3. Два основні принципи будови спинного мозку.
4. Відділи спинного мозку.
5. Скільки сегментів має спинний мозок?
6. Де розташовані чутливі ядра?
7. Де розташовані рухові ядра?
8. У яких рогах спинного мозку розташовані вегетативні ядра?
9. Які анатомічні утворення формує біла речовина спинного мозку?
10. Які канатики проводять висхідні сигнали в мозок?
11. Назвіть оболонки спинного мозку.
12. Де циркулює спинномозкова рідина?

## Лабораторна робота № 24

### АНАТОМІЯ СТОВБУРА ГОЛОВНОГО МОЗКУ ТА МОЗОЧКА

#### План

1. Відділи головного мозку
2. Будова та функції довгастого мозку
3. Будова та функції заднього мозку
  - 3.1. Будова мозочка
  - 3.2. Будова мосту
4. Будова та функції середнього мозку

#### 1. Відділи головного мозку

*За розвитком головний мозок* поділяється на п'ять відділів:

- 1) довгастий мозок;
- 2) задній мозок (*що містить міст і мозочок*);
- 3) середній мозок;
- 4) проміжний мозок;
- 5) кінцевий мозок.

*Анатомічно* у головному мозку розрізняють три частини:

1. **Великий мозок** (*лат. cerebrum – мозок*), що містить:
  - проміжний мозок;
  - кінцевий мозок.
2. **Малий мозок** (*лат. cerebellum – мозочок*),
3. **Мозковий стовбур** (*лат. truncus cerebri*), що містить:
  - середній мозок;
  - міст (*Вароліїв міст – частина заднього мозку без мозочка*);
  - довгастий мозок.

#### 2. Будова та функції довгастого мозку

*Довгастий мозок* (*лат. medulla oblongata*), являє собою безпосереднє продовження спинного мозку в стовбур головного мозку. Будучи перехідним відділом від спинного мозку до головного довгастий мозок поєднує у собі риси будови спинного мозку й початкового відділу головного мозку.

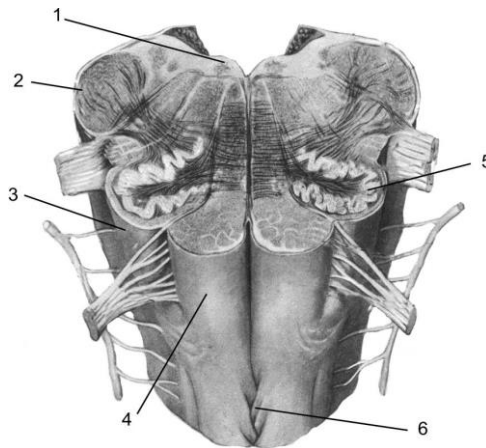


Рис. 47. Довгастий мозок:

1 – ядро під'язикового нерва; 2 – нижні ніжки мозочка; 3 – олива;  
4 – піраміда; 5 – ядро оливи; 6 – перехрестя пірамід.

Довгастий мозок має форму конуса. Верхній розширений кінець межує із заднім мозком. Розміри довгастого мозку приблизно становить  $3,0 \times 1,5 \times 1,0$  см.

На передній і задній поверхнях довгастого мозку розташовані передня й задня центральні борозни (*щілини*), які є продовженням центральних спинномозкових борозен.

Канатики спинного мозку, що продовжуються на зовнішню поверхню довгастого мозку мають тут свої власні назви:

- передні канатики – **піраміди**
- бічні канатики – **оливи**
- задні канатики – **тонкий і клиноподібний пучки**

**Піраміди** (лат. *pyramis*), розташовуються з боків передньої центральної щілини. Піраміди являють собою валик конусоподібної форми, що утворений волокнами пірамідного рухового шляху, який проходить від мотонейронів кори півкуль (*великі пірамідні клітини Беца*), до клітин передніх рогів спинного мозку. Це спадні шляхи від рухових центрів мозку до м'язів.

У нижній частині довгастого мозку, на межі зі спинним мозком, відбувається *перехрестя пірамід* (лат. *decussatio pyramidum*). Тут більша частина рухових шляхів переходить на протилежну сторону тіла.

**Оливи** (лат. *oliva*), що розташовані назовні від піраміди являють собою підвищення довгасто-округлої форми. Ядро оливи утворене руховими нейронами.

**Тонкий і клиноподібний пучки** (лат. *fasciculus gracilis; fasciculus cuneatus*), розташовуються на дорсальному боці довгастого мозку, відділяються

один від одного проміжною борозною. Угорі обидва пучки трохи розширюються й утворюють стовщення (*горбки*). В обох цих стовщеннях залягає скупчення сірої речовини: у горбку тонкого канатика – *тонке ядро*, у клиноподібному горбку – *клиноподібне ядро*. Від цих ядер починаються другі нейрони свідомих пропріоцептивних шляхів. (*це чутливі висхідних шляхи від опорно-рухового апарату до мозку*).

**Сіра речовина** усередині довгастого мозку розташована у вигляді окремих ядер, тому суцільного «метелика», як у спинному мозку, немає.

**Біла речовина** довгастого мозку складається з довгих і коротких волокон.

До довгих належать висхідні й спадні провідні шляхи, які йдуть транзитно. До коротких належать пучки нервових волокон, що з'єднують між собою окремі ядра сірої речовини довгастого мозку, а також ядра довгастого мозку із сусідніми відділами головного мозку.

Між олівами довгастого мозку міститься сітчаста речовина – *ретиккулярна формація* (лат. *formatio reticularis*). Її основні функції – це активація нейронів кори великих півкуль, а також у ній розташовуються нервові центри (*нервовий центр* – це сукупність нервових клітин, що виконують певні функції). У ретиккулярній формації довгастого мозку розташовуються дихальний і серцево-судинний центри, а також центри, які активують шлункову, підшлункову й печінкову секреції.

Крім того, у довгастому мозку містяться ядра 4 пар черепних нервів

**ІХ пара** – язиковий нерв

**X пара** – блукаючий нерв

**XI пара** – додатковий нерв

**XII пара** – під'язиковий нерв

Порожниною довгастого мозку є **ІV шлуночок** (лат. *ventriculus quartus*)

**Функції довгастого мозку.**

**Рефлекторна функція** довгастого мозку визначається діяльністю ядер із ІХ по XII пари черепно-мозкових нервів і автоматичних нервових центрів. Довгастий мозок здійснює такі рефлексії:

- гемодинамічні рефлексії, які регулюють діяльність судин і серця;
- дихальні рефлексії;
- харчові рефлексії (*смоктання, ковтання, жування, секреція залоз*);
- захисні рефлексії (*кашлю, чихання, миготіння, слъзовиділення*).

**Провідна функція** довгастого мозку полягає в тому, що через нього проходять усі висхідні та спадні провідні шляхи спинного мозку.

### 3. Будова та функції заднього мозку

Задній мозок (*лат. metencephalon*), складається з 2-х частин: мосту й мозочка. Порожниною заднього мозку теж є IV шлуночок

#### 3.1. Будова мозочка

**Мозочок** (*лат. cerebellum*) є похідним заднього мозку, який розвинувся у зв'язку з рецепторами статики. Маса мозочка в дорослого складає 120-160 г.

Мозочок складається з правої і лівої півкуль та непарної середньої частини черв'яка (*лат. vermis*). Поверхня півкуль і черв'яка мозочка розділяється глибокими щілинами на різні за величиною звивини.

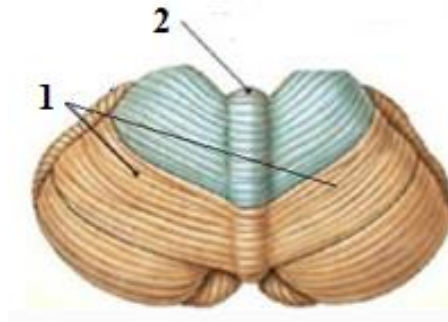


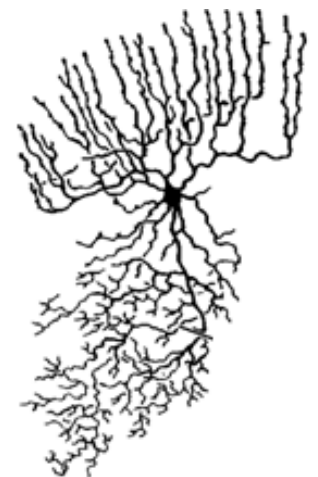Рис. 48. Мозочок (зовнішня будова)  
1 – півкулі; 2 – черв'як

Мозочок складається із сірої та білої речовин.

**Сіра речовина** утворює кору мозочка, що розміщується на поверхні, а також ядра мозочка – скупчення сірої речовини в середині мозочка.

**Кора мозочка** має площу 1200 см<sup>2</sup> (80-85% з них лежить у глибині борозен), та складається із 3 шарів:

- 1) **зовнішній** – молекулярний, містить невеликі мультиполярні нейрони (10-12 мкм).
- 2) **середній** – гангліозний, утворений великими нейронами (35×60 мкм) грушоподібної форми – клітинами Пуркіньє.
- 3) **внутрішній** – зернистий, містить велику кількість дрібних гранулярних клітин (зерноподібні клітини).



Клітина Пуркіньє

**Ядра мозочка** (лат. *nuclei cerebelli*) – парні скупчення сірої речовини, розташовані у товщі мозкового тіла. Розрізняють такі ядра:

- 1) *зубчасте ядро* (лат. *nucleus dentatus*) – має вигляд пластинки, що хвилеподібно звивається та бере участь у здійсненні функції рівноваги.
- 2) *коркоподібне (пробкоподібне) ядро* (лат. *nucleus emboliformis*) – розташовано медіально й паралельно зубчастому
- 3) *кулясте ядро* (лат. *nucleus globosus*) – має вигляд невеликих кульок. Коркоподібне й кулясте ядра беруть участь у здійсненні координації кінцівок.
- 4) *ядро вершини (шатра)* (лат. *nucleus fastigii*) – бере участь у здійсненні координації рухів тулуба.

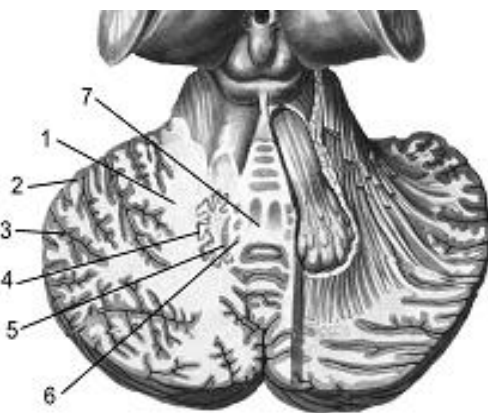


Рис. 49. Мозочок (внутрішня будова)

1 – біла речовина; 2 – кора мозочка; 3 – борозна; 4 – зубчасте ядро; 5 – коркоподібне ядро; 6 – кулясті ядра; 7 – ядро вершини (шатра)

**Біла речовина мозочка** залягає в його товщі й утворює мозкове тіло а також ніжки мозочка, що зв'язують його з іншими відділами мозку:

- *нижні ніжки* – зв'язують мозочок зі довгастим і спинним мозком;
- *середні ніжки* – зв'язують мозочок із ядрами мосту і з корою великих півкуль;
- *верхні ніжки* – зв'язують мозочок із середнім і проміжним мозком.

#### **Функції мозочка:**

- регуляція м'язового тонусу;
- координації рухів;
- автоматична регуляція рівноваги тіла у будь-якому положенні.

Також мозочок вважають одним із вищих центрів симпатичної нервової системи (*мозочок – це несвідомий центр болю*).

### 3.2. Будова мосту

**Міст** або **Вароліїв міст** (*лат. pons Varolii*) – являє собою майже чотирибічний великий білий вал.

Міст розміщений на схилі потиличної кістки та має довжину 25-27 мм. та складається з трьох частин:

- 1) основа – внизу;
- 2) трапецієподібне тіло – посередині;
- 3) покрив – зверху.

**Основа** (*лат. pars basilaris*) – опукла, у ній виділяють два підвищення, утворені волокнами пірамідних шляхів. Між підвищеннями по середній лінії мосту проходить базилярна (*основна*) борозна (*лат. sulcus basilaris*).

В основі мосту виділяють невеликі скупчення сірої речовини – це *власні ядра мосту* (*лат. nucleus pontis*). Вони оточують пірамідні шляхи й беруть участь в утворенні кірково-мостового шляху й мосто-мозочкового шляху. Волокна останнього утворюють *ручки мосту* (*лат. brachialis pontis*), або середні ніжки мозочка.

**Трапецієподібне тіло** (*лат. corpus trapezoidum*) представлено поперечними волокнами, має вигляд смужки завширшки 2-3 мм. Утворене власними ядрами трапецієподібного тіла, а також волокнами вентрального й дорсального слухових ядер.

**Покрив** (*лат. tegmentum*) утворює дорсальну частину мосту. В покриві мосту розміщується ретикулярна формація, яка відіграє важливу роль у підтриманні стану неспання мозку, а також у механізмах формування складно-координованих рухових актів, що забезпечують захист організму від впливів зовнішнього середовища, які загрожують його життєдіяльності.

В мосту розташовані ядра 4 пар черепних нервів:

**V пара** – трійчастий нерв

**VI пара** – відвідний нерв

**VII пара** – лицевий нерв

**VIII пара** – присінково-завитковий нерв (*нерв слуху й рівноваги*)



## 4. Будова та функції середнього мозку

**Середній мозок** (лат. *mesencephalon*), розташовано біля тіла клиноподібної кістки черепа. Середній мозок у людини є найменшим і найпростіше побудованим відділом головного мозку. Має масу 25 г. та довжину 2 см.

Середній мозок складається із трьох частин: покрівлі, покриву й ніжок мозку.

**Покрівля** (лат. *tectum*), розташована під заднім кінцем мозолистого тіла. Її формують пластинка покрівлі та шари нервових клітин.

**Пластинка покрівлі** (лат. *lamina tecti*) або **чотиригорбкова пластинка** (лат. *lamina quadrigemina*) має дві пари підвищень – горбків. Верхні горбки – це підкіркові зорові центри, нижні горбки – це підкіркові слухові центри.

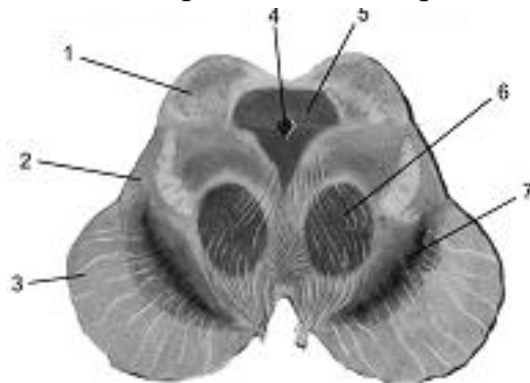


Рис. 50. Середній мозок

1 – чотиригорбкова пластинка; 2 – покрив; 3 – ніжки мозку; 4 – Сильвіїв водопровід; 5 – центральна сіра речовина; 6 – червоні ядра; 7 – чорна речовина.

Між покрівлею і покривом міститься порожнина середнього мозку – **Сильвіїв водопровід**, або **водопровід мозку** (лат. *aqueductus cerebri*) – вузький канал завдовжки 1,5-2 см, що з'єднує III та IV шлуночки.

✓ Сильвій Яков (1478-1555) – французький анатом.

Сильвіїв водопровід оточений центральною сірою речовиною, що має функціональне відношення до вегетативної нервової системи. В ній закладені ядра двох пар черепних нервів:

**III пара** – окоруховий нерв

**IV пара** – блоковий нерв

**Покрив** (лат. *tegmentum mesencephali*) – містить висхідні шляхи, а також ядра сірої речовини, найбільші з яких *червоні ядра* (лат. *nucleus ruber*).

**Ніжки середнього мозку** (лат. *crus cerebri*) – утворені провідними руховими шляхами, містять поздовжні нервові волокна, що йдуть від кори великих півкуль до всіх розміщених нижче відділів ЦНС.

Між покривом й ніжками розташовується **чорна речовина** – велике скупчення сірої речовини, нейрони якої містять чорний пігмент меланін.

### **Функції середнього мозку.**

**Рефлекторну функцію** середнього мозку забезпечують: ядра III і IV пар черепних нервів, горбки пластинки покрівлі, червоне і чорне ядра й ретикулярна формація.

**Провідна функція** забезпечується висхідними й спадними провідними шляхами середнього мозку.

**Сенсорна функція** полягає в сприйнятті нейронами ядер верхніх і нижніх горбків зорових і слухових сигналів, що надходять до них по зорових і слухових шляхах, а також сигналів кори великих півкуль, базальних ядер, таламуса, чорної субстанції, мозочка і інших структур головного мозку.

*Верхні горбки пластинки покрівлі* – підкіркові зорові центри – беруть участь у координації рухів ока й голови (*зорові орієнтовні рефлекс*).

*Нижні горбки пластинки покрівлі* – підкіркові слухові центри – координують поворот голови у бік звукових подразників і беруть участь у здійсненні орієнтовних слухових рефлексів.

Горбки пластинки покрівлі забезпечують так званий «сторожові рефлекс» – підготовку організму до реакції на раптове подразнення.

*Чорна речовина* бере участь у регуляції актів ковтання й жування, регулює пластичний тонус, впливає на виконання дрібних рухів пальців рук.

### **Питання до лабораторної роботи № 24**

1. Що складає стовбур головного мозку?
2. Де міститься перехрест пірамід довгастого мозку?
3. Порожнина довгастого мозку
4. Що відноситься до заднього мозку?
5. Відділи заднього мозку
6. Відділи середнього мозку
7. Порожнина середнього мозку
8. Що з'єднує водопровід мозку?

## Лабораторна робота № 25

### АНАТОМІЯ ПРОМІЖНОГО ТА КІНЦЕВОГО МОЗКУ

#### План

1. Анатомія проміжного мозку
2. Анатомія кінцевого мозку

#### 1. Анатомія проміжного мозку

**Проміжний мозок** (лат. *diencephalon*) розташовується на рівні турецького сідла клиноподібної кістки черепа, під мозолистим тілом і склепінням. Порожнина проміжного мозку – **III шлуночок** являє собою вузьку вертикальну щілину вистелену епендимою. Зверху III шлуночок сполучається з водопроводом середнього мозку, а знизу – з I та II шлуночками великих півкуль через міжшлуночкові отвори.

##### Відділи проміжного мозку (Рис. 51)

- зоровий горб (*таламус*)
- надгорбова ділянка (*епіталамус*)
- загорбова ділянка (*метаталамус*)
- підгорбова ділянка (*гіпоталамус*)

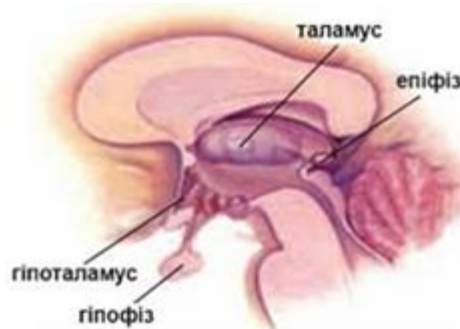

Рис. 51

**Таламус** (лат. *thalamus* – внутрішня камера, кімната) або **зоровий горб**, – парне утворення, що зовні нагадує куряче яйце, та являє собою велике скупчення сірої речовини овоїдної форми. Обидві медіальні поверхні зорових горбів з'єднані між собою спайкою, що лежить майже посередині. У таламусі розташовано близько 120 ядер, які виконують різноманітні функції.

Таламус є підкірковим центром всіх видів чутливості. Він є посередником, що сприймає всі подразнення від зовнішнього світу (*крім запахів*), де вони розпізнаються, видозмінюються і направляються до підкіркових та кіркових центрів кінцевого мозку.

**Епіталамус** (лат. *epithalamus*) або **надгорбова частина таламуса** – невелика ділянка, що включає залозу внутрішньої секреції **епіфіз** (лат.

*epiphysis cerebri*) або **шишкоподібне тіло** (лат. *corpus pineale*), оскільки має форму маленької соснової шишки, розміром 6×4×2 мм.

**Метаталамус** (лат. *metathalamus*) або **загорбова частина таламуса** – представлено двома невеликими підвищеннями – колінчастими тілами, які містяться за таламусом:

- **Медіальне колінчасте тіло** – це підкірковий центр слуху.
- **Латеральне колінчасте тіло** – це підкірковий центр зору.

**Гіпоталамус** (лат. *hypothalamus*) або **пігорбова частина таламуса** містить більше 30 пар ядер.

В гіпоталамусі розташовані центри: болю, регуляції діяльності серцево-судинної системи, терморегуляції, обміну речовин, ендокринних функцій, регуляції функцій шлунково-кишкового тракту, сечовиділення, гомеостазу, регуляції сну й неспання, стресорних реакцій.

Центр голоду гіпоталамуса бере участь у регуляції харчової поведінки.

Центр спраги гіпоталамуса виробляє антидіуретичний гормон (*вазопресин*).

Однією із найважливіших функцій гіпоталамусу є регуляція діяльності гіпофіза.

**Гіпофіз** (лат. *hypophysis*) або нижній придаток мозку – залоза внутрішньої секреції, що розташована на ніжці гіпоталамусу.

## 2. Анатомія кінцевого мозку

**Кінцевий мозок** (лат. *telencephalon*) – являє собою найбільш масивний відділ головного мозку і складається з сірої й білої речовин. Сіра речовина побудована тілами нейронів та утворює кору півкуль і базальні ядра. Біла речовина побудована відростками нейронів.

### **Відділи кінцевого мозку**

- Ліва півкуля
- Права півкуля

Півкулі з'єднані між собою за допомогою великої спайки мозку, або мозолистого тіла (Рис.52).

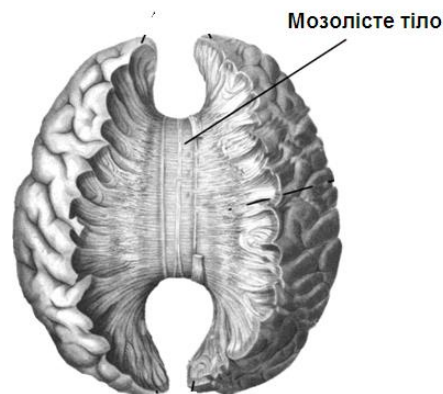


Рис. 52

### **Поверхні півкулі:**

- Верхньолатеральна (зовнішня)
- Медіальна (внутрішня)
- Базальна (нижня)

Поверхня кожної півкулі покрита великою кількістю різних за глибиною борозен, між якими розміщуються різні за величиною звивини (Рис. 53).

- **Борозна** – це щілиноподібне заглиблення в тканині мозку.
- **Звивина** – це випукла ділянка сірої речовини головного мозку, що розташована між двома борознами.

### **Три основні борозни:**

- центральна борозна
- тім'яно-потилична борозна
- латеральна (сільвієва) борозна, або бічна щілина мозку

**Основні борозни відділяють в кожній півкулі 5 часток:**

- лобова частка
- тім'яна частка
- потилична частка
- скронева частка
- острівцевий (на дні бічної щілини мозку)

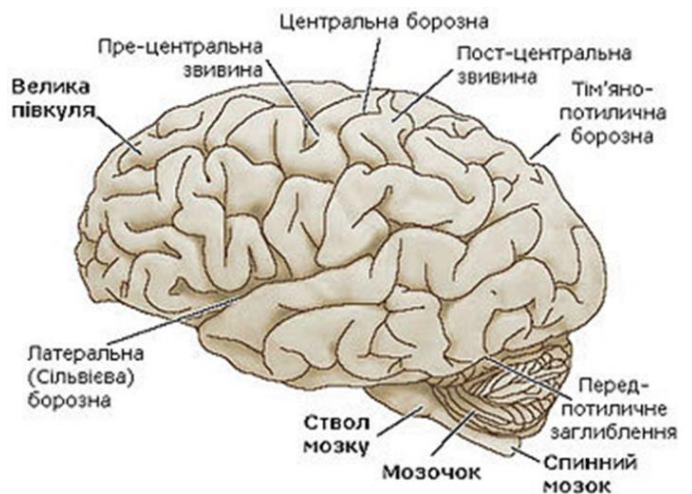

Рис. 53

Обидві півкулі кінцевого мозку мають внутрішні порожнини, що носять назву бічні шлуночки (*лат. ventriculi lateralis*).

### **Шлуночки кінцевого мозку:**

- I шлуночок – порожнина лівої півкулі
- II шлуночок – порожнина правої півкулі

Кожен з цих бічних шлуночків сполучається з порожниною проміжного мозку (III шлуночок) за допомогою міжшлуночкових отворів Монро.

**Кора великого мозку** (*лат. cortex cerebri*) – за походженням та структурою неоднорідна. Клітини кори розташовані у 6 шарів (Рис. 54).

### **Шари кори:**

**1-й шар** – молекулярний (шар дрібних зірчастих клітин);

- 2-й шар** – зовнішній зернистий (*гранулярний шар – чутливих клітин*);  
**3-й шар** – зовнішній пірамідний (*шар рухових клітин – малих і середніх пірамідних клітин*);  
**4-й шар** – внутрішній зернистий (*гранулярний шар – чутливих клітин*);  
**5-й шар** – внутрішній пірамідний (*шар рухових клітин – великих пірамідних клітин Беца*);  
**6-й шар** – поліморфних клітин (*шар клітин різноманітної форми*).

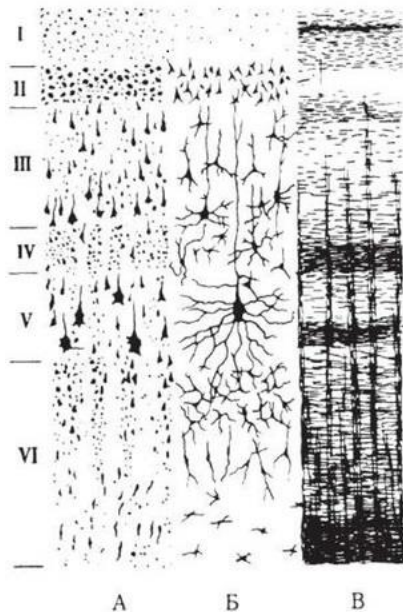


Рис. 54

- А – шари клітин;  
 Б – типи клітин;  
 В – шари волокон;

У гранулярних шарах кори закінчуються висхідні, чутливі шляхи. Від клітин пірамідних шарів починаються низхідні, рухові шляхи.

**Базальні ядра** (*лат. nuclei basalis*) – це скупчення сірої речовини в білій, ближче до основи мозку.

До базальних ядер відносять:

- хвостате ядро
- сочевицеподібне ядро
- мигдалеподібне ядро
- огорожа

**Хвостате ядро** (*лат. nucleus caudatus*) – має булавоподібну форму, та складається з пірамідних клітин.

Хвостате ядро контролює плавність і точність рухів, та бере участь у координації рухів тіла, при його переміщенні у просторі.

**Сочевицеподібне ядро** (лат. *nucleus lentiformis*) – також приймає участь у контролі плавності і точності рухів. Воно має клиноподібну форму з вершиною, спрямованою до середньої лінії мозку.

Сочевицеподібне ядро вважають вищим підкірковим регуляторним центром рухового апарата. У ньому також містяться вищі вегетативні координаційні центри, які регулюють обмін речовин, теплотворення й тепловиділення, а також – судинні реакції.

**Мигдалеподібне ядро** (лат. *nucleus amygdaloideum*) – пов'язано з нюховою і статевією функціями.

**Огорожа** (лат. *claustrum*) – тонка смужка сірої речовини (~ 2 мм), яка відділилася в процесі еволюції від кори острівця. Огорожа має зв'язки з усіма відділами кори півкуль, а також бере участь формуванні емоцій задоволення, та в окорухових реакціях при спостереженні за об'єктом.

### **Питання до лабораторної роботи № 25**

1. Відділи проміжного мозку
2. Порожнина проміжного мозку
3. Яка залоза розташована у складі надгорбової частини таламуса?
4. Яка залоза розташована у складі підгорбової частини таламуса?
5. Відділи кінцевого мозку
6. Як називається велика спайка мозку?
7. Шлуночки кінцевого мозку.
8. Скільки шарів має кора кінцевого мозку?
9. У якому шарі кори розташовано великі пірамідні клітини Беца?
10. Як називається скупчення сірої речовини в білій у основи мозку?

### **Лабораторна робота № 26**

#### **ЛОКАЛІЗАЦІЯ ФУНКЦІЙ У КОРИ КІНЦЕВОГО МОЗКУ**

##### **План**

1. Поняття про кіркові центри кори кінцевого мозку
2. Кіркові центри першої сигнальної системи
3. Кіркові центри другої сигнальної системи
4. Кіркові центри тім'яної частки мозку





## 2. Кіркові центри першої сигнальної системи

Перша сигнальна система включає такі центри:

<i>Назва центру</i>	<i>Локалізація центру</i>	<i>Частка мозку</i>
Кірковий центр руху	передня центральна звивина	лобова частка
Кірковий центр загальної чутливості	задня центральна звивина	тім'яна частка
Кірковий центр зору	навколо шпорної борозни	потилична частка
Кірковий центр слуху	верхня скронева звивина	скронева частка
Кірковий центр нюху	гачок скроневої частки	скронева частка
Кірковий центр смаку	гачок скроневої частки	скронева частка

## 2. Кіркові центри другої сигнальної системи

Центри другої сигнальної системи розташовані переважно у філогенетично нових ділянках кори кінцевого мозку та включають:

<i>Назва центру</i>	<i>Локалізація центру</i>	<i>Частка мозку</i>
Кірковий центр рухового аналізатора усної мови (центр Брокá)	нижня лобова звивина	лобова частка
Кірковий центр слухового аналізатора усної мови (зона Верніке)	верхня скронева звивина (задня ділянка)	скронева частка
Кірковий центр рухового аналізатора письмової мови	середня лобова звивина (задня ділянка)	лобова частка
Кірковий центр зорового аналізатора письмової мови	кутова звивина	на межітім'яної та потиличної часток

## 4. Кіркові центритім'яної частки мозку

Тім'яна частка великого мозку забезпечує виконання цілеспрямованих предметних дій, які здійснюються на основі зорового контролю й орієнтації в просторі, та процесах гнозії.

**Гнозія** (грец. *gnosis* – знання, впізнавання), являє собою феномен більш високого порядку, ніж *чутливість* – це не тільки сприйняття подразнень, а й впізнавання їхнього змісту, особливо їх символічного значення.

*Зорова гнозія* – здатність впізнавати предмети шляхом їх зорового сприйняття.

*Слухова гнозія* – здатність впізнавати предмети за характерними для них звукам, не бачачи їх.

*Стереогнозія* – здатності впізнавати предмети шляхом їх обмацування.

**Кірковий центр стереогнозії** розташовано у *верхній тім'яній часточці*.

При порушенні функції верхньої тім'яної часточки спостерігаються розлади впізнавання – **агнозії**.

*Тактильна агнозія* – проявляється у невпізнанні предмета при його обмацуванні.

*Зорова агнозія* – проявляється у невпізнанні предмета за зовнішнім виглядом. Людина, що страждає зоровою агнозією, бачить предмети, обходить їх не наштовхуючись, але не впізнає.

*Слухова агнозія* – проявляється у невпізнанні предметів за видаваними ними звуками.

**Кірковий центр праксії** (дав.- грец. *praxia* – діяльність) або практичних навиків накопичує всі позитивні навички, якими оволоділа людина впродовж життя. Центр розташовано у *нижній тім'яній часточці*

При порушенні функції нижньої тім'яної часточки спостерігаються порушення цілеспрямованої дії – **апраксія** (дав.- грец. *apraxia* – бездіяльність).

*Апраксія* – проявляється в порушенні певної цілеспрямованої дії. Для апраксії характерне розуміння хворим того, що він повинен зробити, але разом з тим неможливість зробити цю цілеспрямовану дію.

*Аграфія* – неможливість писати, виникає при ураженні кіркового центру рухового аналізатора письмової мови.

*Алексія* – порушення здатності читати про себе й уголос, виникає при ураженні кіркового центру рухового аналізатора усної мови.

*Афазія тім'яна або амнезія* – розлад мовлення, що характеризується забуванням окремих слів.

*Афазія скронева* – характеризується розладом сприйняття мови.

## **Питання до лабораторної роботи № 26**

1. Локалізація кіркового рухового центру
2. Локалізація кіркового центру загальної чутливості
3. Локалізація кіркового центру слуху
4. Локалізація кіркового центру зору
5. Локалізація кіркового центру нюху
6. Локалізація кіркового центру смаку
7. Локалізація кіркового центру рухового аналізатора усної мови
8. Локалізація кіркового центру слухового аналізатора усної мови
9. Локалізація кіркового центру рухового аналізатора письмової мови
10. Локалізація кіркового центру зорового аналізатора письмової мови

## **Лабораторна робота № 27**

### **АНАТОМІЯ ПРОВІДНИХ ШЛЯХІВ МОЗКУ**

#### **План**

1. Поняття про провідні шляхи мозку
2. Висхідні провідні шляхи
  - 2.1. Екстероцептивні шляхи
  - 2.2. Інтероцептивні шляхи
  - 2.3. Пропріоцептивні шляхи
3. Низхідні провідні шляхи
  - 3.1. Пірамідні шляхи
  - 3.2. Екстрапірамідні шляхи

#### **1. Поняття про провідні шляхи мозку**

Провідні шляхи мозку – це шляхи проведення нервового імпульсу в межах центральної нервової системи. Анатомічно провідні шляхи представлені пучками відростків нервових клітин, що проводять однотипні нервові імпульси і з'єднують функціонально схожі ділянки сірої речовини мозку. Провідні шляхи утворюють білу речовину мозку.

Провідні шляхи мозку проводять імпульси з звивини в звивину, з частки в частку, з півкулі в півкулю, з периферії в мозок, або з мозку на периферію, та відповідно до цього поділяються на три типи:

**1. Асоціативні провідні шляхи (сполучні)** – розміщуються в межах однієї півкулі. Розрізняють:

- **короткі шляхи** – з'єднують звивини у межах однієї частки мозку
- **довгі шляхи** – з'єднують частки мозку в межах однієї півкулі.

Асоціативні провідні шляхи беруть участь в утворенні умовних рефлексів.

**2. Комісуральні провідні шляхи (спайкові) (лат. *comissura* – спайка)** – з'єднують праву і ліву півкулі кінцевого мозку:

- **велика спайка** або **мозолисте тіло (лат. *corpus callosum*)** – це товстий пучок поперечних волокон, які проходять з однієї півкулі в іншу, та з'єднують всі частки півкуль, окрім скроневих
- **передня спайка (лат. *commissura anterior*)** – з'єднує скроневі частки півкуль
- **задня спайка** або **спайка склепіння (лат. *commissural posterior*)** – з'єднує частини нюхового мозку

**3. Проекційні провідні шляхи** – несуть імпульси з периферії в мозок або з мозку на периферію і поділяються на:

- висхідні провідні шляхи мозку (*чутливі, аферентні*)
- низхідні провідні шляхи мозку (*рухові, еферентні*)

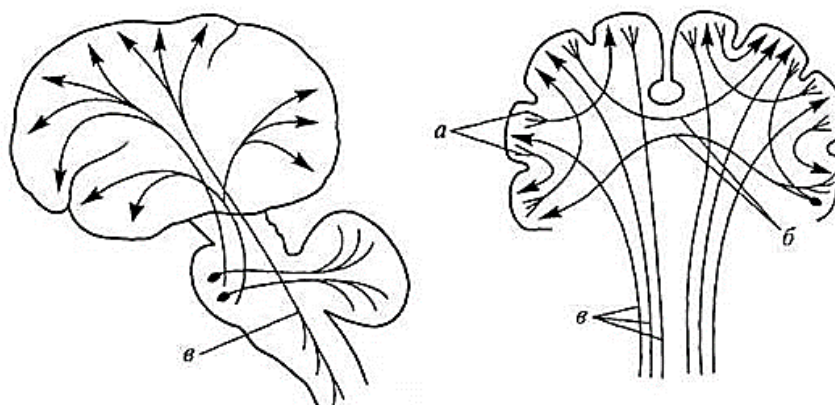


Рис. 56. Провідні шляхи мозку

а – асоціативні шляхи; б – комісуральні шляхи; в – проекційні шляхи

## 2. Висхідні провідні шляхи

Висхідні провідні шляхи проводять нервові імпульси від рецепторів тіла до головного мозку.

✓ **Рецептори** (лат. *receptor* – той, що сприймає) – чутливі нервові закінчення і спеціалізовані клітини, які сприймають енергію подразника та перетворюють її у нервові імпульси. Усі рецептори поділяють на дві великі групи: зовнішні (слухові, зорові, нюхові, смакові, дотикові) і внутрішні (рецептори внутрішніх органів та опорно-рухового апарату).

Відповідно до цього розрізняють:

- Екстероцептивні шляхи
- Інтероцептивні шляхи
- Пропріоцептивні шляхи

### 2.1 Екстероцептивні шляхи

**Екстероцептивні шляхи** (лат. *exter* – зовнішній; *recipio* – приймаю) – проводять нервові імпульси від рецепторів, що розташовані в шкірі (температурні, больові, дотику, тиску), а також від рецепторів органів чуття (зору, слуху, нюху, смаку) до кори півкуль великого мозку (шляхи кіркового напрямку).

Розрізняють:

**Короткі екстероцептивні шляхи**, що включають: зоровий, слуховий, вестибулярний, нюховий і смаковий шлях.

**Довгі екстероцептивні шляхи**, що включають

- задній спинно-мозочковий шлях
- передній спинно-мозочковий шлях
- латеральний спинно-таламічний шлях
- передній спинно-таламічний шлях

Довгі екстероцептивні шляхи парні, трьох нейронні, перехрещені.

Тіла 1-х нейронів розташовані в спинномозкових вузлах. Довгі відростки цих нейронів (аксони) утворюють задні корінці, які входять в спинний мозок.

Тіла 2-х нейронів розташовані в задніх рогах сірої речовини спинного мозку. Перехрещення провідних шляхів відбувається на рівні сегментів спинного мозку.

Далі провідні шляхи по бічних й передніх канатиках спинного мозку підіймаються в довгастий мозок.

- **бічні канатики** – латеральний шлях протопатичного (*простого*) відчуття (*больової та температурної чутливості*);
- **передні канатики** – передній шлях епікритичного (*складного*) відчуття (*відчуття дотику, тиску, вібрації, 3-х мірного простору*)

Тіла 3-х нейронів розташовані в клітинах зорового горба (*таламуса*). Відростки цих нейронів йдуть в задню центральну звивину (*тім'яної частки*), де утворюють нервові контакти (*синапси*) з клітинами IV шару кори півкуль кінцевого мозку.

## 2.2. Інтероцептивні шляхи

**Інтероцептивні шляхи** (лат. *interior* – *внутрішній*) – проводять нервові імпульси від рецепторів внутрішніх органів. Інтероцептивні шляхи несуть інформацію про хімічний склад крові, лімфи, тиск в судинах, інтенсивність обміну речовин, та ін. Ця інформація необхідна мозку для регуляції і координації роботи органів, систем органів та організму в цілому. При перевищенні порогу імпульсації від органів виникають больові симптоми.

Інтероцептивні шляхи, що проводять нервові імпульси від рецепторів опорно-рухового апарату, мають назву пропріоцептивні шляхи.

## 2.3. Пропріоцептивні шляхи

**Пропріоцептивні шляхи** (лат. *proprius* – *власний, особливий*) – це частина інтероцептивних шляхів, що проводять сигнали від рецепторів опорно-рухового апарату до головного мозку. Ці шляхи несуть інформацію про стан м'язів, ступень розтягнення зв'язок, сухожилків, капсул суглобів (*т. зв. м'язово-суглобове відчуття*).

Пропріоцептивні шляхи поділяються на:

- *шляхи кіркового напрямку*, що проводять нервові імпульси в кору півкуль мозку;
- *шляхи підкіркового напрямку*, що проводять імпульси в мозочок та стовбур головного мозку.

**1) пропріоцептивні шляхи кіркового напрямку:**

- **тонкий шлях** – проводить імпульси від рецепторів опорно-рухового апарату нижніх кінцівок і нижньої частини тулуба.

- **клиноподібний шлях** – проводить імпульси від рецепторів опорно-рухового апарату верхніх кінцівок і верхньої частини тулубу (Рис. 57).

Шляхи ці парні, трьох нейронні, перехрещені.

*Тіла 1-х нейронів* розташовані в спинномозкових вузлах, а їх відростки, у складі задніх корінців, входять в спинний мозок, а далі у складі *задніх канатиків* спинного мозку підіймається в довгастий мозок.

*Тіла 2-х нейронів* розташовані в тонкому та клиноподібному ядрах довгастого мозку.

Тут же, на рівні довгастого мозку, відбувається перехрещення провідних шляхів (*більша частина шляхів переходить на протилежну сторону*). Далі більша частина провідних шляхів йде в проміжний мозок, а менша – в мозочок.

*Тіла 3-х нейронів* розташовані в клітинах зорового горба. Відростки цих нейронів йдуть в задню центральну звивину мозку (*тім'яної частки*), де утворюють нервові контакти (*синапси*) з клітинами IV шару кори півкуль кінцевого мозку.

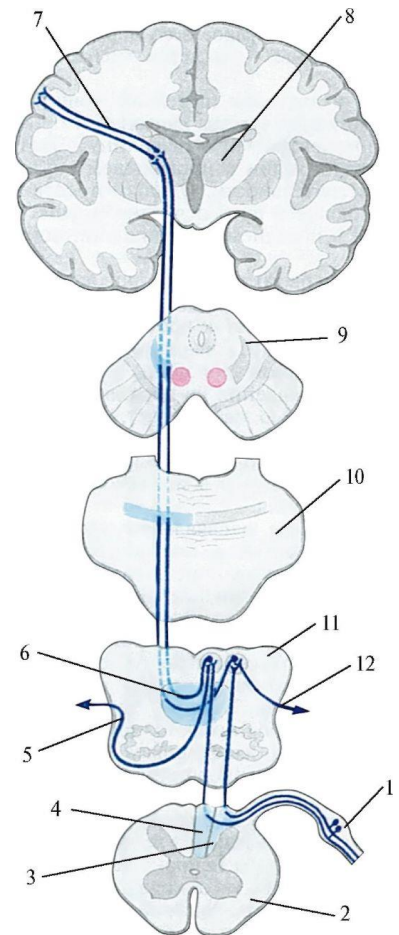


Рис. 57

2) **пропріоцептивні шляхи підкіркового напрямку** – беруть участь в рефлекторній координації рухів без участі центрів кори великого мозку.

Більша частина цих шляхів йде до мозочка.

### 3. Низхідні провідні шляхи мозку

Низхідні провідні шляхи несуть нервові імпульси від головного мозку до скелетних м'язів. Імпульси від мотонейронів кори головного мозку (*великих пірамідних клітин Беца*) проводять *пірамідні шляхи*, а від мотонейронів підкіркових центрів стовбура мозку та мозочка – *екстрапірамідні шляхи*

#### 3.1. Пірамідні шляхи

**Пірамідні шляхи** (лат. *tractus pyramidalis*) – це шляхи свідомої регуляції рухів тіла. Розрізняють:

- 1) кірково-спинномозкові шляхи
- 2) кірково-ядерні шляхи

### **1) кірково-спинномозкові шляхи**

- передній пірамідний шлях
- бічний пірамідний шлях

Це головні рухові шляхи мозку. Шляхи парні, двох нейронні, перехрещені. Різниця шляхів в рівні *перехрещення*: бічний шлях перехрещується на межі довгастого і спинного мозку (*перехрещення пірамід*), передній – в сегментах спинного мозку (Рис. 58).

*Тіла 1-их нейронів* розташовані в V шарі кори передньої центральної звивини кінцевого мозку (*великі пірамідні клітки Беца*). Відростки нейронів йдуть в спинний мозок, та встановлюють контакти з нейронами передніх рогів сірої речовини.

*Тіла 2-их нейронів* розташовані в передніх рогах сірої речовини спинного мозку. Відростки цих нейронів у складі передніх корінців, а потім спинномозкових нервів та їх гілок досягають скелетних м'язів.

**2) кірково-ядерні шляхи** – відходять від пірамідного шляху на рівні локалізації ядер черепних нервів у стовбурі мозку, перемикаються на ці ядра, та у складі черепних нервів досягають м'язів.

- кірково-горбовий
- кірково-червоноядерний
- лобно-мостовий

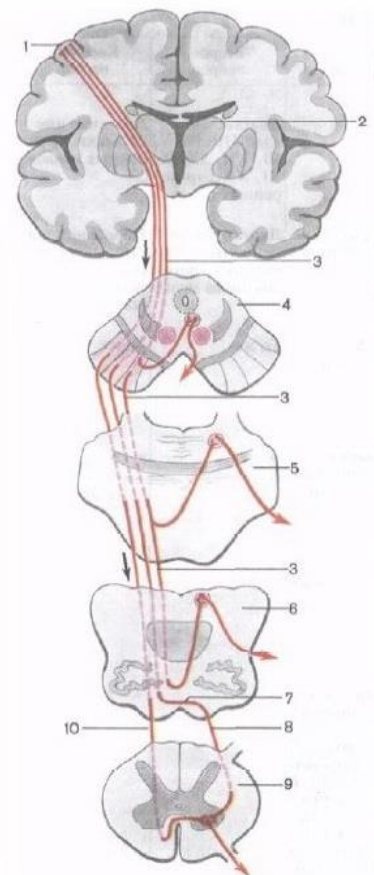


Рис. 58

## **3.2. Екстрапірамідні шляхи**

**Екстрапірамідні шляхи** (лат. *extra* – поза, за межами) – це шляхи підсвідомої регуляції рухів. Шляхи йдуть від екстрапірамідних центрів головного мозку (*червоних ядер, вестибулярних ядер і ін.*) до скелетних м'язів.

Розрізняють:

- ретікуло-спинальний шлях (лат. *reticulum* — сіточка) – йде від сітчастої формації стовбура мозку



- рубро-спинальний шлях – йде від червоний ядер середнього мозку (*червоноядерно-спинномозковий*) (*лат. nucleus ruber*)
- вестибуло-спінальний шлях

Екстрапірамідні шляхи забезпечують установчі підсвідомі реакції тіла та регуляцію м'язового тону для підтримки рівноваги тіла

В цілому провідні шляхи забезпечують зв'язки відділів мозку, функціонально об'єднують організм та визначають узгодженість роботи всіх його систем.

### ***В спорті:***

***Висхідні чутливі шляхи*** проводять точну інформацію:

- про стан зовнішнього середовища (*за рахунок сигналів від рецепторів зору, слуху та нюху*);
- про стан спортивного знаряддя, положення тіла партнера або супротивника тільки при торканні кистями, за рахунок рецепторів шкіри (*висхідні екстероцептивні шляхи*);
- про стан ланок тіла та ступень скорочення м'язів (*висхідні пропріоцептивні шляхи*)

### ***Низхідні рухові шляхи:***

- проводять сигнали для необхідної роботи м'язів при певному спортивному положенні або рухах тіла;
- оберігають від спортивних травм при стрибках, приземленнях, тощо.

## **Питання до лабораторної роботи № 27**

1. Як називаються шляхи проведення нервового імпульсу в межах мозку?
2. Як називаються провідні шляхи, що сполучають долі в межах однієї півкулі?
3. Як називаються провідні шляхи, що забезпечують обмін інформацією між правою і лівою півкулями кінцевого мозку?
4. Два основні види проекційних провідних шляхів мозку
5. Де знаходяться тіла перших нейронів висхідних шляхів кіркового напрямку?
6. У якому відділі мозку знаходяться тіла других нейронів висхідних шляхів кіркового напрямку?
7. Де знаходяться тіла перших нейронів рухових низхідних шляхів кіркового напрямку?
8. Як називаються головні рухові шляхи мозку?

## Лекція № 11

# ТЕОРЕТИЧНА АНАТОМІЯ ПЕРИФЕРИЧНОЇ НЕРВОВОЇ СИСТЕМИ

### План

1. Поняття про периферичну нервову систему
2. Розвиток периферичної нервової системи
3. Черепні нерви
4. Спинномозкові нерви і соматичні нервові сплетення

## 1. Поняття про периферичну нервову систему

Периферична нервова система (ПНС) (*лат. systema nervosum periphericum*) – це частина нервової системи, що винесена за межі мозку. ПНС забезпечує зв'язок центральної нервової системи зі шкірою, руховим апаратом, внутрішніми органами і органами чуття. ПНС складають:

- черепні нерви
- спинномозкові нерви
- нервові вузли
- нервові сплетення

За функціональним принципом нервову систему поділяють на соматичну (СНС) та вегетативну (ВНС) нервові системи.

**Соматична нервова система** (*гр. soma, somatos – тіло, корпус*) – іннервує шкіру, суглоби, сухожилля, скелетні м'язи.

**Вегетативна (автономна) нервова система** (*лат. vegetatio – збудження, спонукання*) – іннервує серце, внутрішні органи, залози, гладкі м'язи та скелетні м'язи, посилаючи до них трофічні імпульси. ВНС регулює процеси обміну, розвитку, росту, та забезпечує пристосування організму до зміни умов навколишнього середовища й фізичних навантажень.

## 2. Розвиток периферичної нервової системи

В ході еволюції соматична нервова система значно прогресувала в порівнянні з вегетативною, завдяки чому нерви СНС мають більший діаметр та вкриті ізолюючою мієліновою оболонкою, що запобігає розсіюванню нервового

імпульсу і підвищує швидкість його проходження. В результаті швидкість проходження імпульсу в СНС складає ~ 100 м/с, а в ВНС ~ 0,5-10 м/с.

Структурно-функціональною одиницею нервової тканини є нервова клітина – нейрон. Скупчення тіл нейронів утворює сіру речовину мозку, а скупчення аксонів – білу.

В процесі розвитку нервової системи, з боків первинної нервової трубки утворюються мозкові гребені. Міграція клітин продовжується, і мозкові гребені, розділяючись по сегментам, утворюють спинномозкові вузли – ганглії (*лат. ganglion*), які є скупченням тіл чутливих нейронів (*чутливі ядра*).

Відростки цих чутливих нервових клітин пронизують всі органи і тканини зародка, що розвивається, та забезпечують їх чутливу (*афферентну*) іннервацію.

Рухові нервові клітини – мотонейрони (*лат. motor* – *що приводить до руху*) розташовуються в передніх рогах сірої речовини спинного мозку, а їх довгі відростки – аксони проростають в шкіру і скелетні м'язи, та забезпечують їх рухову (*еферентну*) іннервацію.

Види нервів:

**За функціями розрізняють:**

1. **Афферентні** (*чутливі*), що передають збудження від рецепторів у ЦНС
2. **Еферентні** нерви, що передають збудження від ЦНС до робочого органа:

а) рухові нерви;

б) секреторні нерви (*вегетативні*).

3. **Змішані нерви** – до складу яких входять афферентні та еферентні волокна

**За топографією розрізняють:**

Черепні нерви та спинномозкові нерви

### 3. Черепні нерви

Загальна кількість **черепних нервів** (*лат. nervi cranialis*) – 12 пар. Означаються римськими цифрами від I до XII.

Черепні нерви пов'язані з ядрами стовбура головного мозку. I й II пара черепних нервів ядер в стовбурі не мають, оскільки вони є виростами мозку.

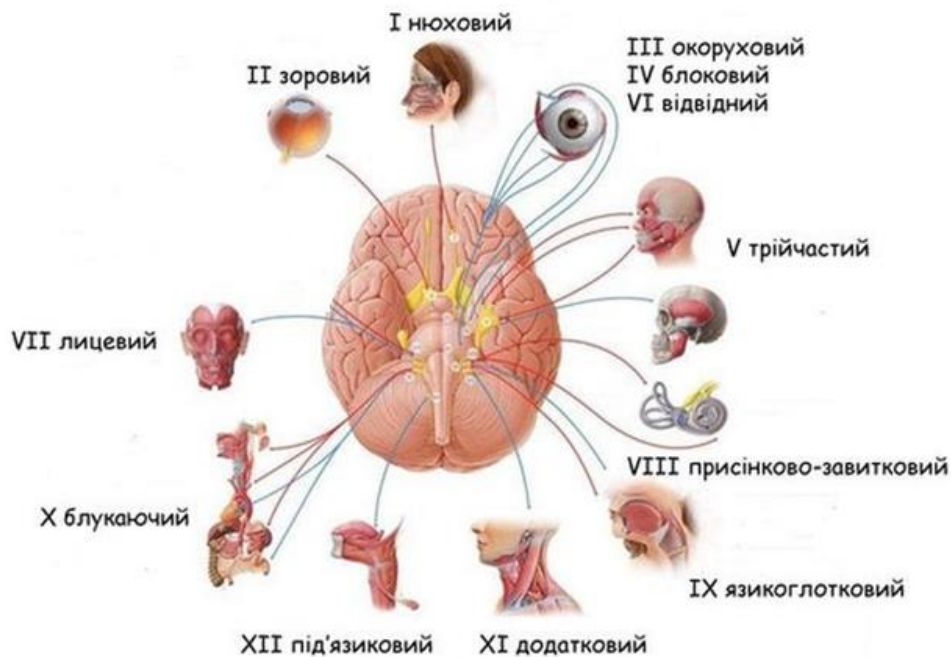


Рис. 59

**Функціонально черепні нерви поділяються на три групи:**

- чутливі нерви (*нерви органів відчуття*): I, II, VIII пари;
- рухові нерви: IV, VI, XI, XII пари;
- змішані нерви: III, V, VII, IX, X пари.

**Анатомічно черепні нерви пов'язані:**

- III і IV пари із середнім мозком;
- V, VI, VII, VIII з мостом заднього мозку;
- IX, X, XI, XII з довгастим мозком

Пари черепних нервів	Назва черепних нервів
I пара	нюхові нерви
II пара	зоровий нерв
III пара	окоруховий нерв
IV пара	блоковий нерв
V пара	трійчастий нерв
VI пара	відвідний нерв
VII пара	лицевий нерв
VIII пара	присінково-завитковий нерв
IX пара	язикоглотковий нерв
X пара	блукаючий нерв
XI пара	додатковий нерв
XII пара	під'язиковий нерв

**I пара – нюхові нерви** (лат. *nervi olfactorii*) – чутливі, починаються тонкими стовбурцями (15-20), які йдуть від нюхових рецепторів слизової оболонці верхнього носового хода до нюхової цибулини переднього мозку.

**II пара – зоровий нерв** (лат. *nervus opticus*) – чутливі, починається від специфічних клітин сітківки ока, та утворюють зоровий шлях до підкоркових центрів зору.

**III пара – окоруховий нерв** (лат. *nervus oculomotorius*) – змішаний, іннервує м'язи ока (*верхній, медіальний та нижній прямі, та нижній косий м'яз*), та м'яз-піднімач верхньої повіки. У складі цього нерва йдуть також і парасимпатичні волокна до м'яза-звужувача зіниці.

**IV пара – блоковий нерв** (лат. *nervus trochlearis*) – руховий, іннервує верхній косий м'яз очного яблука.

**V пара – трійчастий нерв** (лат. *nervus trigeminus*) змішаний, – найтовстіший з усіх черепних нервів. Виходить з речовини мозку двома корінцями: руховим (*меншим*) та чутливим (*більшим*). У порожнині черепа чутливий корінець утворює трійчастий вузол, з якого відходять три нерви: очний, верхньощелепний та нижньощелепний.

1) **очний нерв** (лат. *nervus ophthalmicus*) – чутливий, іннервує шкіру ділянки лоба, очноюмкової ділянки;

2) **верхньощелепний нерв** (лат. *nervus maxillaris*) – чутливий, іннервує шкіру носа, верхньої губи, щоки, ясна та зуби верхньої щелепи, а також слизові оболонки;

3) **нижньощелепний нерв** (лат. *nervus mandibularis*) – змішаний за функцією.

– *чутливі гілки* іннервують шкіру, ясна та зуби нижньої щелепи.

– *рухові гілки* іннервують жувальні м'язи, а також щелепно-під'язиковий м'яз та переднє черевце двочеревцевого м'яза.

**VI пара – відвідний нерв** (лат. *nervus abducens*) – руховий, іннервує латеральний прямий м'яз очного яблука.

**VII пара – лицевий нерв** (лат. *nervus facialis*) – змішаний, має у своєму складі рухові, чуттєві (*смакові*) та парасимпатичні (*секреторні*) волокна.

– *рухові гілки* іннервують усі мимічні м'язи, підшкірний м'яз шиї, а також вушні м'язи, та деякі м'язи шиї.

– *чутливі гілки та парасимпатичні волокна* іннервують слинні та слъозинні залози, та забезпечує загальну чуттєвість передніх двох третин язика.

**VIII пара – присінково-завитковий нерв** (лат. *nervus vestibulocochlearis*) – чутливий (*нerv рівноваги та слуху*). Розрізняють дві частини нерва:

1) присінкова частина (лат. *pars vestibularis*) починається від присінкового вузла внутрішнього вуха (рецепторного апарату рівноваги);

2) завиткова частина (лат. *pars cochlearis*) починається від спірального вузла кортієвого органу (рецепторного апарату слуху).

З'єднавшись, присінкова та завиткова частини утворюють *присінково-завитковий нерв*.

**IX пара – язикоглотковий нерв** (лат. *nervus glossopharyngeus*) – змішаний:

– чутливі гілки та парасимпатичні волокна нерва іннервують слизову оболонку задньої третини язика, глотки і середнього вуха та привушну слинну залозу.

– рухові гілки нерва іннервують м'язи глотки.

**X пара – блукаючий нерв** (лат. *nervus vagus*) – змішаний, має у своєму складі рухові, чутливі, та парасимпатичні волокна. Найдовший з черепних нервів – іннервує області голови, ший, грудної та черевної порожнин.

– рухові волокна іннервують м'язи м'якого піднебіння, глотки, стравоходу, серця, гортані, трахеї, бронхів, легень, шлунка, тонкої кишки та селезінки;

– чутливі волокна йдуть до глотки, стравоходу, гортані, трахеї, легень, серця;

– парасимпатичні волокна – до залоз бронхіального дерева та травного апарату (від глотки до товстої кишки), а також до печінки та підшлункової залози.

**XI пара – додатковий нерв** (лат. *nervus accessorius*) – руховий, іннервує груднинно-ключично-соскоподібний та трапецієподібний м'язи.

**XII пара – під'язиковий нерв** (лат. *nervus hypoglossus*) – руховий, іннервує власні м'язи язика та м'язи, що з'єднують язик зі скелетом.

#### **4. Спинномозкові нерви і соматичні нервові сплетення**

Спинномозкові нерви (лат. *nervi spinales*) утворюються за рахунок поsegmentного злиття двох корінців (лат. *radix* – корінь):

- переднього (вентрального), рухового корінця та
- заднього (дорсального), чутливого корінця

Утворений, таким чином, спинномозковий нерв є змішаним (Рис. 60).

Загальна кількість спинномозкових нервів – 31 пара: 8 пар шийних (лат. *nervi cervicales*), 12 пар грудних (лат. *nervi thoracici*), 5 пар поперекових (лат.

*nervi lumbales*), 5 пар крижових (лат. *nervi sacrales*) та 1 пара куприкових нервів (лат. *nervus coccygeus*).

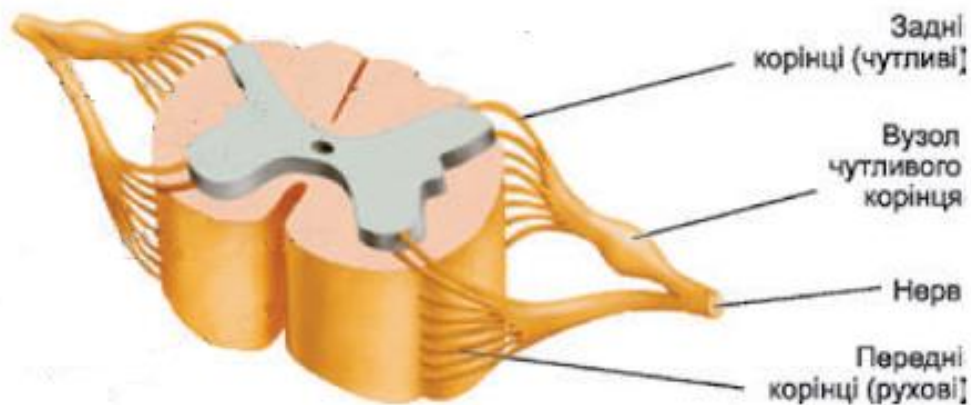


Рис. 60

Кожен спинномозковий нерв, вийшовши з міжхребцевого отвору, розгалужується на дві змішані гілки: тонку задню (*спинну*) гілку, та значно товстішу – передню (*черевну*) гілку.

**Задні гілки** – змішані, іннервують шкіру та власні м'язи потилиці, спини та частково сідничної ділянки.

**Передні гілки** – змішані, об'єднуючись, утворюють п'ять соматичних нервових сплетінь (лат. *neuro plexus*): **шийне, плечове, поперекове, крижове та куприкове.**

Крім цього, спинномозкові нерви віддають **сполучні гілки** до симпатичних вегетативних вузлів і **менінгіальні гілки** – до твердих мозкових оболонок.

#### 4.1. Шийне сплетення

Шийне сплетення (лат. *plexus cervicalis*) – утворено передніми гілками чотирьох верхніх шийних спинномозкових нервів. Сплетіння розташовано на глибоких м'язах шиї, іннервує їх, а також віддає чутливі шкірні нерви та змішані парні діафрагмові нерви.

**Основні нерви шийного сплетення:** малий потиличний нерв, великий вушний нерв, поперечний нерв шиї, надключичні нерви, діафрагмовий нерв

#### 4.2. Плечове сплетення

Плечове сплетення (лат. *plexus brachialis*) – утворено передніми гілками чотирьох нижніх шийних спинномозкових нервів та більшою частиною передньої гілки першого грудного нерва. За топографією в сплетенні розрізняють: надключичну (*короткі нерви*) та підключичну частини (*довгі нерви*).

Нерви сплетення іннервують м'язи і шкіру верхньої кінцівки, частину м'язів і шкіри верхньої частини грудей та спини.

**Основні нерви плечового сплетення:** надлопатковий нерв, підлопатковий нерв, пахвовий нерв, м'язово-шкірний нерв, променевий нерв, ліктювий нерв, серединний нерв, шкірні нерви.

#### **4.3. Міжреберні нерви**

Передні гілки грудних спинномозкових нервів сплетень не утворюють; а йдуть між ребрами, та називаються **міжреберними нервами** (лат. *nervi intercostalis*). Міжреберні нерви йдуть разом з однойменними судинами між зовнішніми і внутрішніми міжреберними м'язами. Сім пар верхніх міжреберних нервів своїми кінцями досягають груднини, а нижні проходять у товщі м'язів передньо-бічної стінки живота.

Міжреберні нерви іннервують шкіру грудей та живота, міжреберні м'язи та м'язи передньо-бічної стінки живота, а також пристінкову плевру та пристінкову очеревину.

#### **4.4. Поперекове сплетення**

Поперекове сплетення (лат. *plexus lumbalis*) – утворено передніми гілками XII грудного та чотирьох верхніх поперекових нервів. Нерви сплетення іннервують шкіру нижніх ділянок живота, стегна, гомілки та стопи, а також м'язи бічної та задньої стінок живота, передньої ділянки стегна та деякі привідні м'язи.

**Основні нерви поперекового сплетення:** клубово-підчеревний нерв, клубово-пахвинний нерв, затульний нерв, статево-стегновий нерв, стегновий нерв, бічний шкірний нерв

#### **4.5. Крижове сплетення**

Крижове сплетення (лат. *plexus sacralis*) – утворено передніми гілками V поперекового та чотирьох верхніх крижових спинномозкових нервів.

Крижове сплетення найпотужніше соматичне нервеве сплетіння тіла людини. Нерви цього сплетення іннервують статеві органи, м'язи тазу, шкіру і м'язи сідничної ділянки, задньої групи стегна та всі м'язи гомілки і стопи.

**Основні нерви крижового сплетення:** верхній сідничний нерв, нижній сідничний нерв, сідничний нерв, загальний малогомілковий нерв, поверхневий малогомілковий нерв, глибокий малогомілковий нерв, великогомілковий нерв, підошовні нерви.



#### **4.6. Куприкове сплетення**

Куприкове сплетення (*лат. plexus coccygeus*) – утворено передніми гілками V крижового і єдиного куприкового спинномозкових нервів.

Чутливі нерви сплетення іннервують шкіру промежини, а також пов'язані зі статевим нервом крижового сплетення.

**Основні нерви крижового сплетення:** куприковий нерв, відхідниково-куприкові нерви, нижні ректальні нерви, нерви промежини.

### **Лабораторна робота № 28**

## **АНАТОМІЯ ЧЕРЕПНИХ НЕРВІВ**

### **План**

1. Поняття про черепні нерви
2. Класифікація черепних нервів
3. Чутливі черепні нерви
4. Локалізація рухових ядер черепних нервів
5. Іннервація м'язів черепними нервами
6. Іннервація шкіри черепними нервами
7. Іннервація слизових оболонок черепними нервами

### **1. Поняття про черепні нерви**

Загальна кількість черепних нервів (*лат. nervi cranialis*) – 12 пар (24 нерви). Позначаються черепні нерви римськими цифрами від I до XII.

Черепні нерви пов'язані з ядрами стовбура головного мозку. I й II пара черепних нервів ядер в стовбурі не мають, оскільки вони є виростами мозку.

### **2. Класифікація черепних нервів**

Функціонально черепні нерви поділяються на три групи:

- Чутливі нерви (*нерви органів відчуття*): I, II, VIII пари;
- Рухові нерви: IV, VI, XI, XII пари;
- Змішані нерви: III, V, VII, IX, X пари.

### 3. Чутливі черепні нерви

Несуть імпульси від рецепторів органів чуття

**I пара – нюхові нерви** (лат. *nervi olfactorii*) – починаються тонкими стовбурцями (15-20), які йдуть від нюхових рецепторів слизової оболонці верхнього носового хода до нюхової цибулини переднього мозку.

**II пара – зоровий нерв** (лат. *nervus opticus*) – починається від специфічних клітин сітківки ока, та утворюють зоровий шлях до підкоркових центрів зору.

**VIII пара – присінково-завитковий нерв** (лат. *nervus vestibulocochlearis*) – чутливий (нерв рівноваги та слуху). Розрізняють дві частини нерва:

- 1) присінкова частина (лат. *pars vestibularis*) починається від присінкового вузла внутрішнього вуха (рецепторного апарату рівноваги);
- 2) завиткова частина (лат. *pars cochlearis*) починається від спірального вузла кортієвого органу (рецепторного апарату слуху).

З'єднавшись, присінкова та завиткова частини утворюють *присінково-завитковий нерв*.

### 4. Локалізація рухових ядер черепних нервів

Рухові ядра черепних нервів розташовані в стовбурі головного мозку.

- **Ядра III, IV пари** – в покривці ніжок середнього мозку.
- **Ядра V, VI, VII, VIII пари** – у речовині мосту, у верхньому трикутнику ромбоподібної ямки на дні IV шлуночку.
- **Ядра IX, X, XI, XII пари** – у речовині довгастого мозку, в нижньому трикутнику ромбоподібної ямки на дні IV шлуночку.

### 5. Іннервація м'язів черепними нервами

Від рухових ядер нерви до м'язів йдуть у складі рухових і змішаних нервів, забезпечуючи їх функцію:

Назва нерва	М'язи
<b>III пара</b> (окороховий нерв)	більшість м'язів очного яблука
<b>IV пара</b> (блоковий нерв)	верхній косий м'язів ока (повертає очне яблуко донизу й назовні)
<b>V пара</b> (трійчастий нерв)	жувальні м'язи

<b>VI</b> пара (відвідний нерв)	латеральний прямий м'яз ока (відводить очне яблуко назовні)
<b>VII</b> пара (лицьовий нерв)	мімічні м'язи
<b>X</b> пара (блукаючий нерв)	м'яз серця, гладкі м'язи судин, протоків та внутрішніх органів
<b>XI</b> пара (додатковий нерв)	груднинно-ключично-соскоподібний м'яз трапецієподібний м'яз
<b>XII</b> пара (під'язиковий нерв)	м'язи язика

## 6. Іннервація шкіри черепними нервами

Назва нерва	Ділянки іннервації
Трійчастий нерв	шкіра обличчя шкіра лобової частини голови шкіра скроневої частини голови
Блукаючий нерв	шкіра зовнішнього слухового проходу

## 7. Іннервація слизових оболонок черепними нервами

Назва нерва	Ділянки іннервації
Трійчастий нерв	порожнини носа порожнини рота передні 2/3 язика
Лицьовий нерв	порожнини носа порожнини рота
Язикоглотковий нерв	задню третину язика

### Питання до лабораторної роботи № 28

1. Кількість черепних нервів.
2. Як позначаються черепні нерви?
3. На які три групи ділять черепні нерви?
4. Де починаються чутливі черепні нерви?
5. Назвіть пари чутливих черепних нервів.
6. Де розташовані рухові ядра черепних нервів?
7. Назвіть пари черепних нервів, що іннервують м'язи ока.
8. Нерв, що іннервує жувальні м'язи.
9. Нерв, що іннервує мімічні м'язи.

## Лабораторна робота № 29

### АНАТОМІЯ СПИННОМОЗКОВИХ НЕРВІВ

#### I. ШИЙНЕ СПЛЕТЕННЯ

##### План

1. Поняття про спинномозкові нерви
2. Утворення і топографія шийного сплетення
3. Нерви шийного сплетення
4. Ділянки іннервації тіла нервами шийного сплетення

#### 1. Поняття про спинномозкові нерви

Спинномозкові нерви – парні, сегментарно розташовані нерви, пов'язані зі спинним мозком.

Загальна кількість нервів – 31 пара, що відповідає кількості сегментів спинного мозку. З них – 8 пар шийних, 12 пар грудних, 5 пар поперекових, 5 пар крижових і 1 пара куприкових спинномозкових нервів.

Зі спинним мозком спинномозковий нерв пов'язаний двома корінцями (*лат. radix*) – заднім і переднім.

**Задній корінець** (*чутливий, аферентний, доцентровий*) – це комплекс центральних відростків чутливих клітин спинномозкового вузла, які входять в спинний мозок через задню бічну борозну і встановлюють нервові контакти з чутливими клітинами задніх рогів сірої речовини. Периферичні відростки клітин спинномозкового вузла йдуть на периферію до органів і тканин, де закінчуються рецепторами (*чутливими нервовими закінченнями, що сприймають сигнали*).

**Передній корінець** (*руховий, еферентний, відцентровий*) – це комплекс довгих відростків рухових клітин передніх рогів та симпатичних вегетативних клітин бічних рогів сірої речовини спинного мозку. Передні корінці виходять з спинного мозку через передню бічну борозну.

**Спинномозковий нерв** утворюється від злиття передніх й задніх корінців, та є змішаним.

Спинномозкові нерви виходять з міжхребцевих (*форамінальних*) отворів і поділяються на 4 типи гілок (Рис. 61):

- сполучні (*вегетативні*) – йдуть до симпатичних вузлів (10, 11);

- менінгіальні (*чутливі*) – йдуть до оболонок мозку (12);
- задні гілки (*змішані*) – іннервують шкіру і частину м'язів потилиці, спини та сідниць (8);
- передні гілки (*змішані*) – формують міжреберні нерви, а також соматичні нервові сплетення, що іннервують шкіру і м'язи шиї, грудей, живота, верхніх й нижніх кінцівок (9).

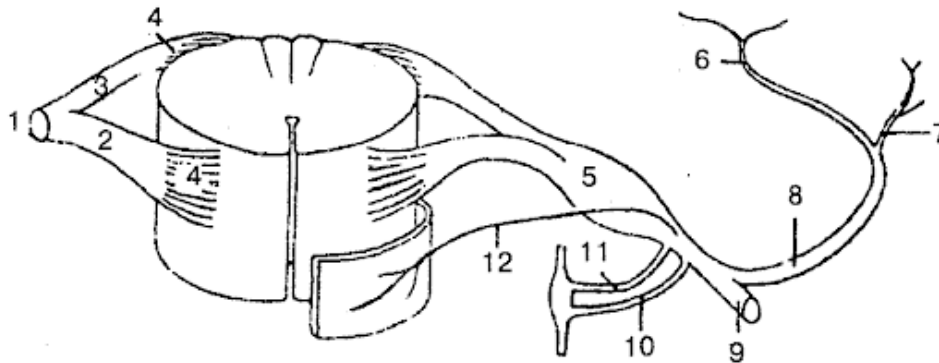


Рис. 61. Гілки спинномозкових нервів

Розрізняють п'ять соматичних нервових сплетінь: *шийне, плечове, поперекове, крижове і куприкове*.

## 2. Утворення і топографія шийного сплетення

Шийне сплетення утворюється передніми гілками чотирьох верхніх шийних спинномозкових нервів.

**Топографія.** Сплетення розташовано попереду від поперечних відростків шийних хребців, на глибоких м'язах шиї. Нерви сплетення виходять з під груднинно-ключично-соскоподібного м'яза та віддають рухові, чутливі і змішані нервові гілки.

## 3. Нерви шийного сплетення

**Рухові (м'язові) гілки** іннервують глибокі м'язи шиї, м'язи шиї підпід'язикової групи та частково м'язи спини.

**Чутливі (шкірні) гілки:**

- великий вушний нерв
- малий потиличний нерв
- поперечний нерв шиї
- надключичні нерви

**Змішані гілки** шийного сплетення – правий та лівий діафрагмові нерви.

**Діафрагмовий нерв** – найбільший нерв шийного сплетення який прямує вниз по передній поверхні переднього драбинчастого м'яза, проходить крізь верхній отвір грудної клітки, розміщуючись між підключичною веною та підключичною артерією. Досягнувши діафрагми, нерв розгалужується в ній. Рухові волокна іннервують м'язові частини діафрагми. Чутливі гілки діафрагмового нерва проводять імпульси від діафрагми, середостінної плеври та перикарда. Гілки правого діафрагмового нерва, не перериваючись, проходять через черевне сплетіння до капсули печінки.

#### 4. Ділянки іннервації тіла нервами шийного сплетення

Назва нерва	Ділянки іннервації
Рухові гілки	<i>Поверхневі м'язи шиї</i> – драбинчасті, груднинно-ключично-соскоподібний м'яз; <i>Глибокі м'язи шиї</i> – прямі м'язи голови та шиї; <i>Піднід'язикові м'язи</i> – груднинно-під'язиковий, груднинно-щитоподібний, лопатково-під'язиковий, щито-під'язиковий; <i>Поверхневі м'язи спини</i> – трапецієподібний м'яз, м'яз-підіймач лопатки
Великий вушний нерв	Шкіра вушної раковини та зовнішнього слухового проходу
Малий потиличний нерв	Шкіра потилиці
Поперечний нерв шиї	Шкіра передньої поверхні шиї
Надключичні нерви	Шкіра надключичної, підключичної ділянок та ділянки дельтоподібного м'яза
Діафрагмовий нерв	<i>Рухові гілки</i> – м'язова частина діафрагми; <i>Чутливі гілки</i> – плевра і перикард

#### Питання до лабораторної роботи № 29

1. Як утворюється спинномозковий нерв?
2. Якими гілками шийних спинномозкових нервів утворюється шийне сплетення?

3. Скільки шийних спинномозкових нервів бере участь в утворенні шийного сплетення ?
4. Який нерв бере участь в іннервації вушної раковини?
5. Який нерв бере участь в іннервації шкіри потилиці?
6. Який нерв бере участь в іннервації шкіри шиї?
7. Який нерв іннервує плевру і перикард?
8. Який нерв іннервує діафрагму?

### Лабораторна робота № 30

## АНАТОМІЯ СПИННОМОЗКОВИХ НЕРВІВ II. ПЛЕЧОВЕ СПЛЕТЕННЯ

### План

1. Утворення і топографія плечового сплетення
2. Нерви плечового сплетення
3. Іннервація м'язів верхньої кінцівки
4. Іннервація шкіри верхньої кінцівки
5. Іннервація капсул суглобів верхньої кінцівки

### 1. Утворення і топографія плечового сплетення

Плекове сплетення утворюється передніми гілками чотири нижніх шийних та більшою частиною передніх гілок першого грудного спинномозкових нервів (Рис. 62).

**Топографія.** Плекове сплетення поділяється на *надключичну* й *підключичну* частини.

Нервові волокна сплетення від шийного відділу хребта проходять разом з підключичною артерією в міждрабинчастий проміжок (*між переднім і середнім драбинчастими м'язами*) і виходять в надключичну ямку. Тут від сплетення відходять короткі гілки надключичної частини які іннервують шкіру, кістки, суглоби і м'які тканини плечового поясу.

Нерви підключичної частини проходять за ключицею в пахвову ямку та віддають, переважно, довгі гілки на вільну верхню кінцівку.

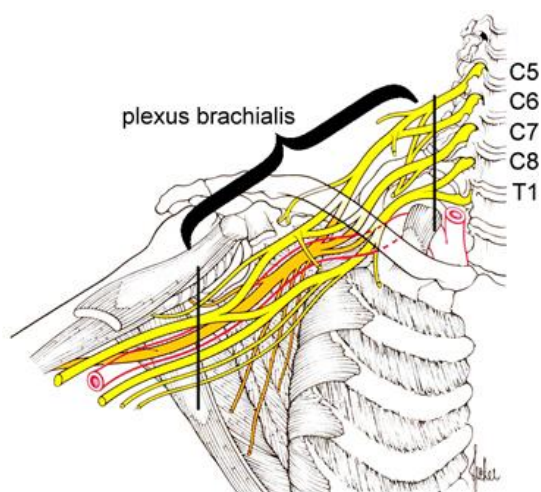


Рис. 62. Плечове сплетення

## 2. Нерви плечового сплетення

Плечове сплетення віддає короткі та довгі гілки

Короткі гілки	Довгі гілки
Дорсальний нерв лопатки	М'язово-шкірний нерв
Довгий грудний нерв	Ліктювий нерв
Підключичний нерв	Серединний нерв
Надлопатковий нерв	Променевий нерв
Підлопатковий нерв	Медіальний шкірний нерв плеча
Грудо-спинний нерв	Медіальний шкірний нерв передпліччя
Пахвовий нерв	
Медіальний грудний нерв	
Латеральний грудний нерв	

## 3. Іннервація м'язів верхньої кінцівки

Короткі гілки плечового сплетення іннервують м'язи плечового поясу, поверхневі й глибокі м'язи грудей, та поверхневі м'язи спини:

Назва нерва	Назва м'яза
Дорсальний нерв лопатки	М'яз-підіймач лопатки Великий і малий ромбоподібні м'язи
Довгий грудний нерв	Передній зубчастий м'яз
Підключичний нерв	Підключичний м'яз



Надлопатковий нерв	Надостьовий м'яз Підостьовий м'яз
Підлопатковий нерв	Підлопатковий м'яз Великий круглий м'яз
Грудо-спинний нерв	Найширший м'яз спини
Медіальний грудний нерв	Великий грудний м'яз
Латеральний грудний нерв	Малий грудний м'яз
Пахвовий нерв	Дельтоподібний м'яз Малий круглий м'яз

Довгі гілки іннервують м'язи вільної верхньої кінцівки:

Назва нерва	Назва м'яза
М'язово-шкірний нерв	М'язи плеча передньої групи
Серединний нерв	Більша частина м'язів передпліччя передньої групи Частина м'язів підвищення великого пальця
Ліктювий нерв	Ліктювий м'яз-згинач кисті Більша частина м'язів кисті
Променевий нерв	М'язи задньої групи плеча й передпліччя

#### 4. Іннервація шкіри верхньої кінцівки

Назва нерва	Ділянки іннервації
Медіальний шкірний нерв плеча	Шкіра медіальної поверхні плеча
Латеральний шкірний нерв плеча	Шкіра латеральної поверхні плеча
Задній шкірний нерв плеча (гілка променевого нерва)	Шкіра латеральної поверхні плеча (нижня частина)
Медіальний шкірний нерв передпліччя	Шкіра медіальної поверхні передпліччя
Латеральний шкірний нерв передпліччя (гілка м'язово-шкірного нерва)	Шкіра латеральної поверхні передпліччя

Променевий нерв	Шкіра задньої поверхні плеча і передпліччя Частина шкіри кисті
Серединний нерв	Частина шкіри кисті
Ліктвовий нерв	Частина шкіри кисті

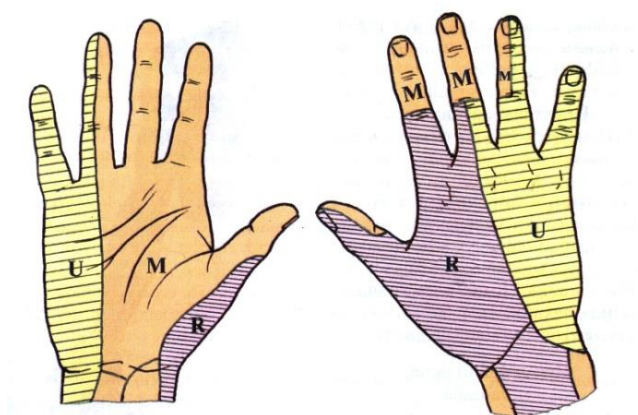


Рис. 63. Іннервація шкіри кисті нервами плечового сплетення  
U - ліктвовий нерв; М - серединний нерв; R - променевий нерв

### 5. Іннервація капсул суглобів верхньої кінцівки

Назва нерва	Назва суглоба
Надлопатковий нерв Пахвовий нерв	Плечовий суглоб
Серединний нерв М'язово-шкірний нерв	Ліктвовий суглоб
Серединний нерв Променевий нерв	Променево-зап'ястковий суглоб
Серединний нерв Променевий нерв	Суглоби кисті

### Питання до лабораторної роботи № 30

1. З якими сегментами спинного мозку пов'язано плечове сплетення?
2. Нерв, що іннервує найширший м'яз спини
3. Нерв, що іннервує дельтоподібний м'яз
4. Нерв, що іннервує двоголовий м'яз плеча

5. Нерв, що іннервує триголовий м'яз плеча
6. Нерв, що іннервує велику частину м'язів кисті
7. Нерв, що іннервують суглоби кисті
8. Нерви, що іннервують шкіру задньої поверхні плеча і передпліччя
9. Нерви, що іннервують шкіру медіальної поверхні плеча
10. Нерви, що іннервують плечовий суглоб

### Лабораторна робота № 31

## АНАТОМІЯ СПИННОМОЗКОВИХ НЕРВІВ ІІІ. ПОПЕРЕКОВЕ СПЛЕТЕННЯ

### План

1. Утворення і топографія поперекового сплетення
2. Нерви поперекового сплетення
3. Іннервація м'язів живота і нижньої кінцівки
4. Іннервація шкіри живота і нижньої кінцівки
5. Іннервація капсул суглобів нижньої кінцівки

### 1. Утворення і топографія поперекового сплетення

Поперекове сплетення утворюється більшою частиною передніх гілок дванадцятого грудного та передніми гілками чотирьох верхніх поперекових спинномозкових нервів (Рис.64).

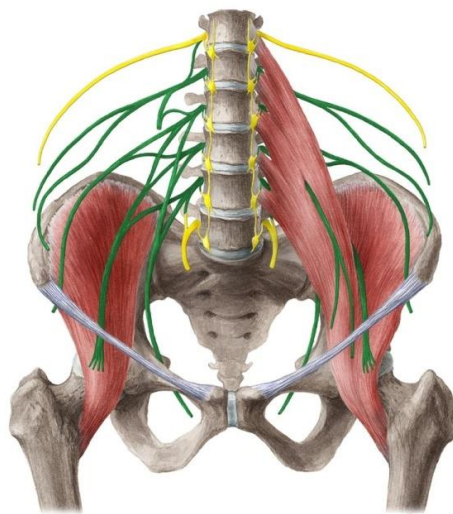


Рис. 64. Поперекове сплетення

Сплетення розташоване попереду від поперечних відростків поперекових хребців. Більшість гілок сплетення виходить з-під латерального краю великого поперекового м'яза, інші проходять через товщу великого поперекового м'яза, виходячи на його передню поверхню. Гілки сплетення проходять в передній черевній стінці до пахвової області, а далі – на нижню кінцівку.

## 2. Нерви поперекового сплетення

Найбільшими гілками поперекового сплетення є стегновий та затульний нерви.

**Стегновий нерв** (лат. *n. femoralis*) – найбільший нерв сплетення. За складом нервових волокон є змішаний. Стегновий нерв виходить з-під латерального краю великого поперекового м'яза та йде між ним та клубовим м'язом. Далі переходить на стегно й одразу ж під пахвовою зв'язкою розгалужується на шкірні та м'язові гілки. Шкірні гілки іннервують шкіру передньої поверхні стегна, латеральної поверхні гомілки та стопи, а м'язові гілки – м'язи передньої ділянки стегна.

**Затульний нерв** (лат. *n. obturatorius*) за складом нервових волокон – змішаний. Виходить з-під медіального краю великого поперекового м'яза та по бічній стінці малого таза йде до затульного каналу, через який проходить на стегно. На стегні затульний нерв поділяється на передню і задню гілки, які іннервують шкіру медіальної поверхні стегна, м'язи медіальної групи стегна та кульшовий суглоб.

Локалізація нервів поперекового сплетення:

В області живота	На нижній кінцівці
М'язові нервові гілки	Латеральний шкірний нерв стегна
Клубово-підчеревний нерв	Затульний нерв
Клубово-пахвовий нерв	Стегновий нерв
Статевостегновий нерв	Підшкірний нерв

## 3. Іннервація м'язів живота і нижньої кінцівки

Назва нерва	Назва м'яза
М'язові нервові гілки	Клубовий м'яз Великий поперековий м'яз Квадратний м'яз попереку

Клубово-підчеревний нерв	Прямий м'яз живота Зовнішній та внутрішній косі м'язи живота Поперечний м'яз живота
Клубово-пахвовий нерв	Зовнішній та внутрішній косі м'язи живота Поперечний м'яз живота
Статеві-стегновий нерв	М'яз-підіймач яєчка
Затульний нерв	Привідні м'язи стегна
Стегновий нерв	Чотириголовий м'яз стегна Кравецький м'яз

#### 4. Іннервація шкіри живота і нижньої кінцівки

Назва нерва	Ділянки іннервації
Клубово-підчеревний нерв	Шкіра передньої стінки живота Частини шкіри сідничної ділянки Частина шкіри стегна
Клубово-пахвовий нерв	Шкіра пахової ділянки Шкіра лобка Шкіра передніх відділів мошонки
Статеві-стегновий нерв	Шкіра передньої поверхні стегна під паховою складкою Шкіра зовнішніх статевих органів
Латеральний шкірний нерв стегна	Шкіра латеральної поверхні стегна
Підшкірний нерв ( <i>гілка стегового нерва</i> )	Шкіра передньо-медіальної поверхні гомілки і стопи до великого пальця

#### 5. Іннервація капсул суглобів нижньої кінцівки

Назва нерва	Назва суглоба
Затульний нерв	Кульшовий суглоб
<i>З поперекового сплетення:</i> Підшкірний нерв ( <i>гілка стегового нерва</i> ) <i>З крижового сплетення:</i>	Колінний суглоб

Великогомілковий нерв Загальний малоогомілковий	
--	--

### Питання до лабораторної роботи № 31

1. З якими сегментами спинного мозку пов'язано поперекове сплетення?
2. Нерв, що іннервує велику частину м'язів живота
3. Нерв, що іннервує чотириглавий м'яз стегна
4. Нерв, що іннервує м'язи стегна, що приводять
5. Нерв, що іннервує шкіру передньої стінки живота
6. Нерв, що іннервує шкіру пахової області
7. Нерв, що іннервує кульшовий суглоб
8. Нерв, що іннервує колінний суглоб

### Лабораторна робота № 32

## АНАТОМІЯ СПИННОМОЗКОВИХ НЕРВІВ IV. КРИЖОВЕ ТА КУПРИКОВЕ СПЛЕТЕННЯ

### План

1. Утворення і топографія крижового сплетення
2. Нерви крижового сплетення
3. Іннервація м'язів нижньої кінцівки
4. Іннервація шкіри нижньої кінцівки
5. Іннервація капсул суглобів нижньої кінцівки
6. Куприкове сплетення

### 1. Утворення і топографія крижового сплетення

Крижове сплетення (*лат. plexus sacralis*) найбільше соматичне нервово-сплетіння тіла людини.

Сплетення утворюється передніми гілками п'ятого поперекового і чотирьох верхніх крижових спинномозкових нервів. Сплетення сходе в порожнину малого тазу, йде по передній поверхні крижової кістки і грушоподібного м'яза, та об'єднується в пластинку трикутної форми. Далі, від сплетення відходять короткі та довгі нервові гілки. Короткі гілки

розташовуються в області тазового поясу, а довгі йдуть на вільну нижню кінцівку.

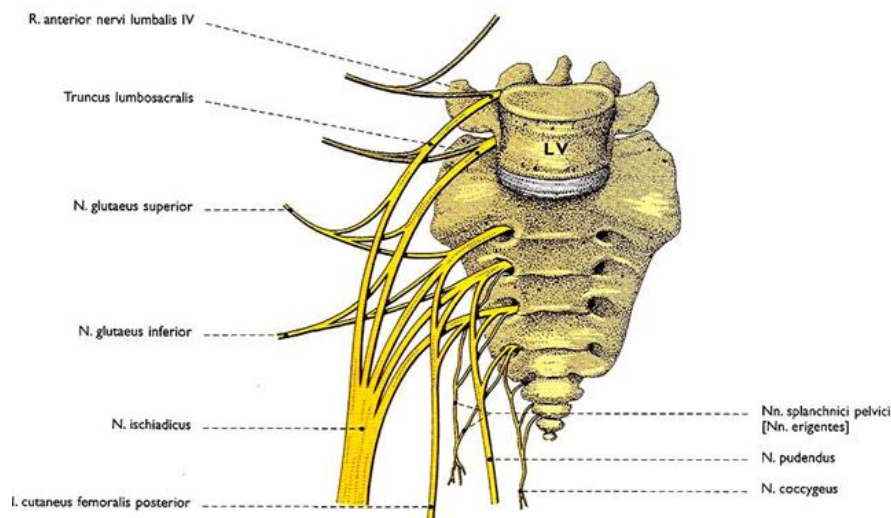


Рис. 65. Крижове сплетення

## 2. Нерви крижового сплетення

1. **Верхній сідничний нерв** за функцією – руховий. Виходить з порожнини таза через надгрушоподібний проміжок великого сідничного отвору і, розгалужуючись, іннервує середній і малий сідничні м'язи та м'яз-натягач широкої фасції стегна.
2. **Нижній сідничний нерв** за функцією – руховий. Виходить з порожнини таза через підгрушоподібний проміжок великого сідничного отвору і, розгалужуючись, іннервує великий сідничний м'яз та капсулу кульшового суглоба.
3. **Соромітний нерв** за функцією – змішаний. Виходить з порожнини таза разом з нижнім сідничним нервом, огинає сідничну ость і через малий сідничний отвір переходить у сіднично-прямокишкову ямку. У цьому місці нерв поділяється на гілки до шкіри промежинної ділянки та до м'язів цієї ж ділянки.
4. **Сідничний нерв** за функцією – змішаний, найтовщий з нервів тіла людини. Покидає таз через підгрушоподібний проміжок великого сідничного отвору і переходить у сідничну ділянку. Нерв проходить між м'язами задньої групи стегна та іннервує їх. Не доходячи до підколінної ямки, сідничний нерв поділяється на дві кінцеві гілки: загальний малогомілковий та великогомілковий нерви.

5. **Задній шкірний нерв стегна** за функцією – чутливий, виходить з порожнини таза крізь підгрушоподібний отвір присередньо від сідничного нерва, проходить під великим сідничним м'язом вниз у задню стегнову ділянку, пронизує широку фасцію і своїми кінцевими гілками розгалужується у шкірі задньої поверхні стегна до підколінної ямки включно.
6. **Загальний малогомілковий нерв** за функцією – змішаний. Утворившись, іде донизу, дещо відхиляючись убік. Обійшовши головку малогомілкової кістки, нерв поділяється на поверхневий малогомілковий та глибокий малогомілковий нерви.
7. **Великогомілковий нерв** за функцією – змішаний. Утворившись, іде донизу в складі підколінного пучка і входить у гомілково-підколінний канал. Вийшовши з каналу, нерв огинає медіальну кісточку і на підшві стопи поділяється на латеральний та медіальний підшовні нерви. Великогілковий нерв іннервує м'язи задньої групи гомілки, капсулу колінного суглоба та шкіру задньої ділянки гомілки.
8. **Глибокий малогомілковий нерв** за функцією переважно руховий. Супроводячи передні великогомілкові судини, віддає гілки до м'язів передньої групи гомілки і тилу стопи, а також іннервує шкіру тилу пальців у ділянці першого міжпальцевого проміжку.
9. **Поверхневий малогомілковий нерв** за функцією – переважно чутливий. Іннервує шкіру тилу пальців та стопи (за винятком шкіри першого міжпальцевого проміжку), а м'язові гілки йдуть до довгого та короткого малогомілкових м'язів.
10. **Підшовні гілки: Латеральний підшовний нерв** йде по бічній борозні підшови та іннервує навколишні анатомічні утвори. **Медіальний підшовний нерв**) розміщений на підшві стопи, близько до її медіального краю. Іннервує навколишні анатомічні утвори.

### 3. Іннервація м'язів нижньої кінцівки

Назва нерва	Назва м'яза
М'язові гілки	Грушоподібний м'яз Внутрішній затульний м'яз Близнюкові м'язи Квадратний м'яз стегна
Верхній сідничний нерв	Середній сідничний м'яз Малий сідничний м'яз М'яз-натягач широкої фасції стегна



Нижній сідничний нерв	Великий сідничний м'яз
Соромітний нерв	М'язи промежини
Сідничний нерв	<b>Задня група м'язів стегна:</b> Двоголовий м'яз стегна Півсухожилковий м'яз Півперетинчастий м'яз
Великогомілковий нерв	<b>Задня група м'язів гомілки:</b> Триголовий м'яз литки Підошовний м'яз Довгий згинач пальців Довгий згинач великого пальця
Поверхневий малогомілковий нерв	<b>Латеральна група м'язів гомілки:</b> Довгий малогомілковий м'яз Короткий малогомілковий м'яз
Глибокий малогомілковий нерв	<b>Передня група м'язів гомілки:</b> Передній великогомілковий м'яз Довгий розгинач пальців м'яз Довгий розгинач великого пальця

#### 4. Іннервація шкіри нижньої кінцівки

Нерви	Ділянки іннервації
Задній шкірний нерв стегна	Шкіра задньої поверхні стегна Шкіра сідничної ділянки Шкіра промежини
Медіальний та латеральний шкірні нерви литки	Шкіра задньої поверхні гомілки
Поверхневий малогомілковий нерв Глибокий малогомілковий нерв	Шкіра тильної поверхні стопи
Соромітний нерв	Шкіра промежини та зовнішніх статевих органів

#### 5. Іннервація капсул суглобів нижньої кінцівки

Нерви	Суглоби
<b>З крижового сплетення:</b> Великогомілковий нерв Загальний малогомілковий нерв	Колінний суглоб

<b>З поперекового сплетення:</b> Підшкірний нерв (гілка стегнового нерва)	
Глибокий малогомілковий нерв	Гомілковостопний
Медіальний шкірний нерв литки Поверхневий малогомілковий нерв Глибокий малогомілковий нерв	Суглоби стопи

## 6. Куприкове сплетення

Куприкове сплетення (лат. *plexus coccygeus*) – утворено передніми гілками п'ятого крижового та єдиного куприкового спинномозкових нервів.

**Основні нерви куприкового сплетення:** куприковий нерв, відхідниково-куприкові нерви, нижні ректальні нерви та нерви промежини.

Чутливі нерви сплетення іннервують шкіру промежини, а також пов'язані зі статевим нервом крижового сплетення.

### Питання до лабораторної роботи № 32

1. З якими сегментами спинного мозку пов'язано крижове сплетення?
2. Нерв, що іннервує великий сідничний м'яз
3. Нерв, що іннервує двоголовий м'яз стегна
4. Нерви, що іннервують великий поперековий м'яз
5. Нерв, що іннервує триголовий м'яз литки
6. Нерв, що іннервує довгий м'яз-згинач пальців стопи
7. Нерв, що іннервує довгий м'яз-розгинач пальців
8. Нерв, що іннервує шкіру задньої поверхні стегна
9. Нерв крижового сплетення, що іннервує колінний суглоб
10. Нерв, що іннервує гомілковостопний суглоб

## Лекція № 12

# ТЕОРЕТИЧНА АНАТОМІЯ ВЕГЕТАТИВНОЇ НЕРВОВОЇ СИСТЕМИ

### План

1. Поняття про вегетативну нервову систему
2. Функціональна класифікація ВНС
3. Анатомія симпатичної ВНС
4. Анатомія парасимпатичної ВНС
5. Особливості іннервації внутрішніх органів
6. Значення ВНС в спорті

### 1. Поняття про вегетативну нервову систему

**Вегетативна** або **автономна нервова система (ВНС)** (лат. *systema nervosum autonomicum*) – це невід'ємна частина нервової системи, що регулює діяльність органів, забезпечує підтримку гомеостазу та забезпечує пристосування організму до зміни умов навколишнього середовища й фізичних навантажень. Вегетативна нервова система перебуває під контролем кори головного мозку та її функції здійснюються за типом рефлексів.

#### **Вегетативна нервова система:**

- іннервує серце, залози, лімфовузли, внутрішні органи, кровоносні і лімфатичні судини;
- регулює кровообіг, дихання, травлення, виділення, розмноження, тонус гладкої мускулатури, трофіку скелетних м'язів, а також обмін речовин й тим самим функціональний стан всіх тканин організму;
- впливає на емоції, мотивацію та навіювання.

Термін «*Вегетативна нервова система*» запропонував французький лікар і фізіолог Марі Франсуа Біша в 1800 р. Він розділив нервову систему на:

- соматичну або анімальну, яка регулює функції, властиві тільки тваринам:
  - виникнення відчуттів й рухи тіла;
- вегетативну, яка регулює основні життєві процеси, властиві як тваринам, так й рослинам: – дихання, живлення, ріст і розмноження (лат. *vegetatio* – збудження, *vegetativus* – рослинний).

Виділення ВНС в окрему систему визначається рядом її морфологічних й функціональних особливостей, що пов'язані з відставанням її розвитку, в ході еволюції, в порівнянні з більш прогресивною соматичною нервовою системою (СНС), яка іннервує руховий апарат і органи чуття.

### ***Морфо-функціональні особливості ВНС:***

1. Функція ВНС не контролюється свідомістю, та є рефлекторної.
2. ВНС має тільки рухову (*еферентну*) ланку рефлекторної дуги, а чутлива (*аферентна*) ланка є спільною з соматичною нервовою системою.
3. Нервові волокна ВНС, на відміну від волокон СНС, не вкриті мієліновою ізолюючою оболонкою, та їх діаметр в два рази менший ніж в СНС.
4. Швидкість проведення нервового імпульсу в ВНС (*0,5-10 м/с*) приблизно в 10 разів менша ніж в СНС (*100 м/с*).
5. Центральні й периферичні відділи ВНС розподілені в організмі нерівномірно, у вигляді окремих скупчень нервових клітин.
6. Еферентні волокна, що виходять з центрів ВНС, на шляху до органу перериваються в вегетативних вузлах і відповідно називаються передвузлові і післявузлові.

## **2. Функціональна класифікація ВНС**

На підставі функціонального антагонізму ВНС поділяють на симпатичну й парасимпатичну частини.

***Симпатична частина ВНС*** (*грец. sympathes – чутливий, співчутливий, сприйнятливий до впливу*) – іннервує всі органи і тканини організму. При цьому вона:

- підвищує силу й частоту серцевих скорочень
- звужує периферичні кровоносні судини (*крім в'язцевих судин серця*)
- підвищує артеріальний тиск
- знижує секрецію травних залоз
- уповільнює перистальтику шлунку і кишечника
- підвищує тонус скелетних м'язів
- посилює трофічну діяльність тканин
- розширює зіниці й бронхи

Таким чином, симпатична ВНС – це система збудження організму.

**Парасимпатична частина ВНС** (грец. *para* – при, біля, близько) – іннервує тільки деякі органи й тканини і при цьому вона:

- уповільнює скорочення серця
- розширює периферичні кровоносні судини
- підвищує секрецію травних залоз
- посилює перистальтику шлунка і кишечника
- звужує зіниці

Парасимпатична ВНС – це система відпочинку та відновлення.

Симпатична і парасимпатична частини ВНС включають два основних відділи:

**1. Центральний відділ** – це комплекс нервових клітин в головному та спинному мозку.

**2. Периферичний відділ** – це вегетативні нерви, вегетативні вузли і вегетативні нервові сплетення.

### 3. Анатомія симпатичної ВНС

**Центральний відділ симпатичної ВНС** включає симпатичні ядра в бічних рогах сірої речовини спинного мозку на рівні від VIII шийного до II-III поперекового сегмента (Рис. 66).

**Периферичний відділ симпатичної ВНС** включає:

- симпатичні вегетативні вузли;
- симпатичні вегетативні нерви;
- симпатичні вегетативні сплетення.

**1. Симпатичні вегетативні вузли.** За топографією розрізняють три групи вузлів:

- передхребетні вузли (*превертебральні*)
- прихребетні вузли (*паравертебральні*)
- внутрістінкові вузли (*інтрамуральні*) – в стінках внутрішніх органів (*лат. murus* – стінка).

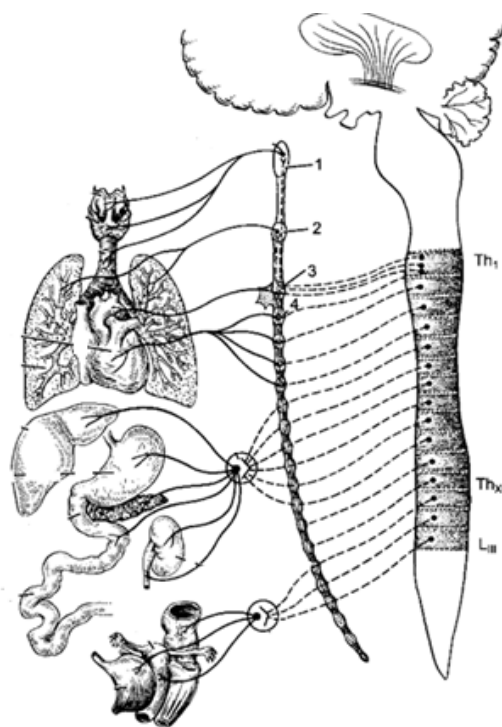


Рис. 66

Паравертебральні (*прихребетні*) симпатичні вегетативні вузли, що з'єднані міжвузловими гілками, утворюють з боків від хребта два *прикордонних симпатичних стовбура*. Всього, в обох стовбурах від 45 до 49 вузлів:

- 3 пари шийних вузлів;
- 10-12 пар грудних вузлів;
- 4 пари поперекових вузлів;
- 4 пари крижових вузлів;
- 1 непарний куприкова вузол, що з'єднує прикордонні симпатичні стовбури

**2. Симпатичні вегетативні нерви** – починаються симпатичними передвузловими нервами в вегетативних ядрах бічних рогів сірої речовини спинного мозку.

*Передвузлові нерви* входять в прихребетні, або передхребетні вузли прикордонних симпатичних стовбурів. В вузлах симпатичні нерви перериваються, а нервовий імпульс перемикається на нейрони вузлів, довгі відростки яких, виходячи з вузла, утворюють післявузлові нерви. *Післявузлові нерви* йдуть до органів та утворюють з їх клітинами синапси.

- ✓ **Синапс** (грец. *synapsis* – з'єднання) – спеціалізована зона контакту між відростками нервових клітин і іншими збудливими або незбудливими клітинами, що забезпечує передачу інформаційного сигналу.

Нервовий імпульс за допомогою нейромедіатора (*норадреналіну*), передається через синапс клітинам органа, регулюючи його живлення й функції.

Швидкість проведення нервового імпульсу по симпатичних нервах низька ~ 0,5-1 м/с.

**3. Симпатичні нервові сплетення** – утворюються симпатичними нервами, які, обплітаючи кровоносні і лімфатичні судини, іннервують їх гладкі м'язи, а потім, проходячи вздовж судин, досягають органів та іннервують їх.

Розрізняють такі симпатичні нервові сплетення:

- в шийному відділі – *внутрішнє сонне і хребетне*;
- в грудному відділі – *сплетення стравоходу і аортальне грудне*;
- в черевному відділі – *аортальне черевне, черевне, підчеревне і брижове*;
- в тазовому відділі – *тазове сплетення*.

Найбільше з вегетативних сплетень – *черевне* (лат. *plexus coeliacus*). Це найбільше скупчення нервових клітин і нервових вузлів за межами мозку. Іноді його навіть називають «абдомінальним мозком» (лат. *abdominis* – *живіт, черевце*).

Сплетення розташоване в черевній порожнині, позаду від підшлункової залози, навколо черевного стовбура аорти. В утворенні сплетення беруть участь симпатичні й парасимпатичні нерви, що розходяться від черевного стовбура уздовж судин на вподобі променів сонця, тому друга назва цього сплетення – *сонячне* (лат. *plexus solaris*).

#### 4. Анатомія парасимпатичної ВНС

Центральний відділ парасимпатичної ВНС включає дві частини:

- головна частина
- тазова частина (Рис. 67)

1. *Головна частина центрального відділу парасимпатичної ВНС* представлена нервовими клітинами, що розташовані в ядрах черепних нервів стовбура головного мозку, та віддають нерви з вегетативними волокнами. Це ядра наступних нервів:

- III пара (*окоруховий нерв*)
- VII пари (*лицевий нерв*)
- IX пара (*язикоглотковий нерв*)
- X пара (*блукаючий нерв*)

2. *Тазова частина центрального відділу парасимпатичної ВНС* представлена вегетативними ядрами в бічних рогах сірої речовини спинного мозку на рівні II, III та IV крижових сегментів (S2-S4).

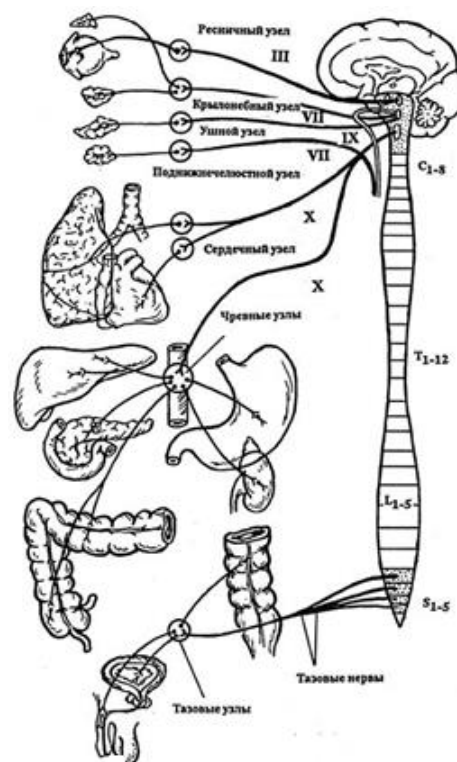


Рис. 67

**Периферичний відділ парасимпатичної ВНС** включає:

- передвузлові волокна в складі, вказаних черепних нервів: – окорухового, лицевого, язикоглоткового, блукаючого;
- інтрамуральні вузли органів – війковий, крило-піднебінний, вушний та піднижньощелепний.

Парасимпатичні нерви тонкі, без мієлінової оболонки. Швидкість проведення нервового імпульсу парасимпатичній ВНС ~ 10 м/с.

У стінках органів, обплітаючи судини, парасимпатичні нерви, спільно з симпатичними нервами беруть участь в утворенні вегетативних нервових сплетінь.

## 5. Особливості іннервації внутрішніх органів

Кожен орган має велику зону іннервації, отримуючи вегетативні імпульси з декількох відділів мозку.

- Серце іннервує – X пара черепних нервів та нерви від ядер грудних сегментів спинного мозку (T1-T7);
- Шлунок іннервує – X пара черепних нервів та нерви від ядер шийних і грудних сегментів спинного мозку (C8-L3).
- Тонку кишку іннервує – X пара черепних нервів та нерви від ядер шийних, грудних, поперекових, та крижових сегментів спинного мозку (C8-S1);
- Пряму кишку – нерви від ядер грудних, поперекових, та крижових сегментів спинного мозку (T12-S4);
- Січковий міхур – нерви від ядер грудних, поперекових, та крижових сегментів спинного мозку (T11-S4);

## 6. Значення ВНС в спорті

Функції вегетативної нервової системи в спорті надзвичайно важливі як для підтримки високої працездатності спортсмена, так і для відновлення організму після фізичних навантажень. При цьому симпатичний і парасимпатичний відділи ВНС працюють на паритетних засадах (*лат. paritas – рівність*).

Симпатична ВНС, починаючи зі старту: розширює зіниці, збільшуючи світловий потік; розширює бронхи, нарощуючи подачу повітря в легені; розширює в'язцеві судини, збільшуючи приплив крові до серця; підвищує секрецію потових залоз. В результаті, активізується дихання, підвищується частота і сила серцевих скорочень, підвищується функція аналізатора зору та інших аналізаторів.

Одночасно, для економії енергії, симпатична ВНС уповільнює перистальтику шлунка і кишечника, звужує периферичні судини і судини, що депонують кров (*судини шкіри, печінки, селезінки*). Організм готовий до старту.

Тому у спорті симпатичну ВНС називають *системою старту*.



Парасимпатична ВНС, навпаки, забезпечує умови для відновлення енергоресурсів, активує системи накопичення енергії, тобто це *система відпочинку та відновлення*.

Тому так важливо збереження та підтримка надійності функції ВНС. Спортивні травми, особливо травми черепа і хребта, здатні привести до серйозних ускладнень та розладів в функціонуванні ВНС, що загрожує болями в області серця, підвищенням або зниженням артеріального тиску, мігренню, набряками, порушенням роботи кишечника та нирок.

Систематичний контроль над станом здоров'я, коректні тренування, повноцінний відпочинок та відновлення після великих спортивних навантажень знижують ризик отримання серйозних травм.

Тому в підготовці спортсмена необхідно постійна участь досвідченого тренера, фахівця з фізичної терапії та спортивного лікаря, а також, при необхідності, своєчасна спеціалізована лікарська допомога.

Вегетативна нервова система знаходиться в анатомічному й функціональному зв'язку з соматичною нервовою системою, тому це необхідно враховувати при розробці системи фізичної терапії та фізичної реабілітації.

**Модуль 6**  
**АНАТОМІЯ АНАЛІЗАТОРІВ**

**Лабораторна робота № 33**

**АНАТОМІЯ АНАЛІЗАТОРІВ**

**План**

1. Поняття про аналізатори
2. Анатомія аналізатора зору
3. Анатомія аналізатора слуху і рівноваги
4. Анатомія аналізатора шкірної рецепції
5. Анатомія аналізатора смаку
6. Анатомія аналізатора нюху

**1. Поняття про аналізатори**

Аналізатори – це складні нервові прилади, які спеціалізовані на прийомі, проведенні та аналізі сигналів. Відповідно до цього кожен аналізатор має три відділи (Рис. 68):

I. Периферійний відділ (*сприймає сигнали*) – представлений рецепторами органів чуття;

II. Провідниковий відділ – представлений чутливими нервами, що йдуть від рецепторів органів чуття, до центральних відділів аналізаторів;

III. Центральний відділ – представлений ядрами аналізаторів в корі кінцевого мозку.

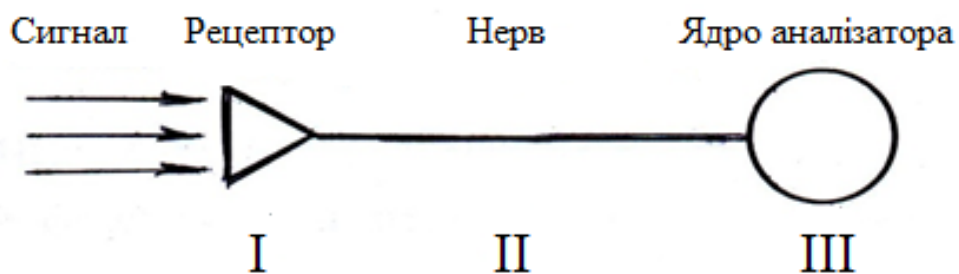


Рис. 68

## 2. Анатомія аналізатора зору

Аналізатор зору спеціалізований на прийомі світлових сигналів, їх аналізі та створенні зорових образів. Аналізатор зору дає людині 90% інформації про навколишній світ.

### 2.1. Відділи аналізатора зору

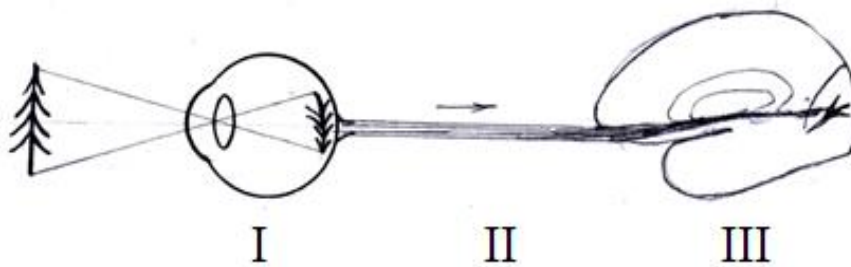


Рис. 69. Відділи аналізатора зору

**Периферійний відділ аналізатора** представлений нервовими клітинами спеціальної чутливості – фоторецепторами сітчастої оболонки очного яблука: паличками й колбочками (*світлочутливі рецептори*).

**Палички** – фоторецептори сітківки, що сприймають світло (*спектр від білого до сірого*), забезпечуючи сутінковий зір. Це довгі тонкі клітини, які мають циліндричний зовнішній сегмент і рівний йому за діаметром внутрішній. Палички містять зоровий пігмент родопсин.

**Колбочки** – фоторецептори сітківки, які забезпечують денний і колірний зір. Колбочки сітківки людини містять зорові пігменти трьох типів, що забезпечують вибіркове сприйняття синього, зеленого чи червоного кольору.

Гострота зору залежить від кількості світлочутливих клітин.

У сітчастій оболонці ока людини налічується ~ 130 млн. паличок і ~ 7 млн. колбочок. Колбочки зосереджені в основному в центрі сітківки, а палички на периферії, що визначає їх участь в нічному і периферійному зорі.

У нічний час, коли потік фотонів недостатній для збудження колбочок, зір забезпечують тільки палички, тому вночі людина не може розрізнити кольори.

**Провідниковий відділ аналізатора** – представлений зоровим нервом (*II пара черепних нервів*).

Латеральні пучки правого і лівого зорових нервів спочатку слідуєть до підкіркових центрів зору в таламусі, а потім до кіркових зорових центрів відповідної півкулі кінцевого мозку. Медіальні пучка зорових нервів в передній частині основи мозку перехрещуються, утворюючи хіазму – *перехрещення зорових нервів* (грец. *chiasma nervorum opticoorum*).

Зоровий нерв за своїм розвитком і будовою є не типовий черепний нерв, а як би біла речовина мозку, що винесена на периферію.

**Центральний відділ аналізатора** розташований у потиличній частці кінцевого мозку, по краях борозни пташиної шпори.

В наслідок перехрещення зорових нервів, корковий зоровий центр правої півкулі отримує інформацію від правого боку кожного ока, лівого боку поля зору, а зоровий центр лівої півкулі – від лівого боку кожного ока, правого боку поля зору; – тобто кожна півкуля мозку отримує інформацію від обох очей.

## 2.2. Допоміжний апарат аналізатора зору

Допоміжний апарат складається з структур очного яблука і власне допоміжного апарата аналізатора зору (Рис. 70).

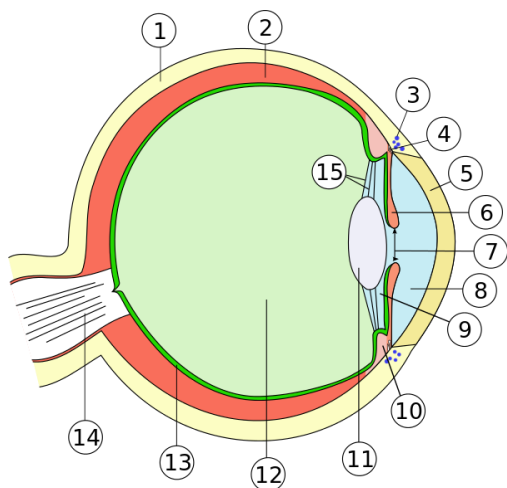


Рис. 70. Структури очного яблука

1- склера; 2 - судинна оболонка;  
3 - шлеммів канал; 4 - корінь райдужки; 5 - рогівка; 6 - райдужка; 7 - зіниця; 8 - передня камера ока; 9 - задня камера ока; 10 - війкове тіло; 11 - кришталик; 12 - склоподібне тіло; 13 - сітківка; 14 - зоровий нерв; 15 - зонулярні волокна

**Капсула ока** має тришарову будову:

1) **склера** (грец. *skleros* – *твердий*) – зовнішня, непрозора фіброзна оболонка, яка в передній частині очного яблука переходить в опуклу прозору рогівку.

2) **судинна оболонка** – середня оболонка, яка містить кровоносні судини і пігментні клітини. У передній частині ока судинна оболонка потовщується, утворюючи війкове тіло, в товщі якого знаходиться війковий м'яз, що змінює своїм скороченням кривизну кришталика.

*Війкове тіло* переходить в *райдужну оболонку*, що складається з декількох шарів. У найглибшому шарі залягають пігментні клітини, що визначають колір очей.

У центрі райдужної оболонки є отвір – *зіниця*, навколо якого розташовані кругові м'язи, що звужують зіницю і радіальні м'язи, що розширюють зіницю.

**3) сітчаста оболонка** – внутрішня оболонка ока, яка містить палички і колбочки – світлочутливі рецептори, що представляють периферичний відділ зорового аналізатора.

#### ***Ядро очного яблука:***

– *кришталік* (лат. *lens*) – прозоре тіло, розташоване усередині очного яблука навпроти зіниці; є біологічною лінзою. Речовина кришталіка, утворене білком кришталіном; воно абсолютно прозоро і позбавлене судин і нервів;

– *склоподібне тіло* (лат. *corpus vitreum*) – гелеподібної прозора речовина, що заповнює простір між кришталіком і сітківкою, та займає близько 2/3 обсягу очного яблука. Склоподібне тіло на 99% складається з води, що зв'язана з молекулами протеогліканів і глікозаміногліканів (*гіалуронова кислота*).

– *водяниста волога камер ока* (лат. *humor aquosus*) – прозора рідина, що заповнює передню і задню камери ока. По складу схожа на плазму крові, але має менший вміст білків. Спеціальні епітеліальні клітини утворюють з крові 3-9 мл водянистої вологи на добу;

Так званий *світлозаломлюючий апарат* ока утворено усіма вказаними структурами ядра очного яблука і роговою оболонкою.

#### ***Власне допоміжний апарат аналізатора зору:***

- брови, вії, повіки (*захищають очні яблука*);
- слізні залози (*зволожують очні яблука*);
- жирова клітковина в очниці (*створює захисний прошарок для ока*);
- м'язи ока (*кожне очне яблуко приводять до руху 6 м'язів*).

### **3. Анатомія аналізатора слуху і рівноваги**

- *Аналізатор слуху* спеціалізований на прийомі акустичних сигналів, їх аналізі та створенні акустичних образів.
- *Аналізатор рівноваги* спеціалізований на прийомі та обробці статокінетичних сигналів, що забезпечують аналіз положення й рухів тіла у просторі.

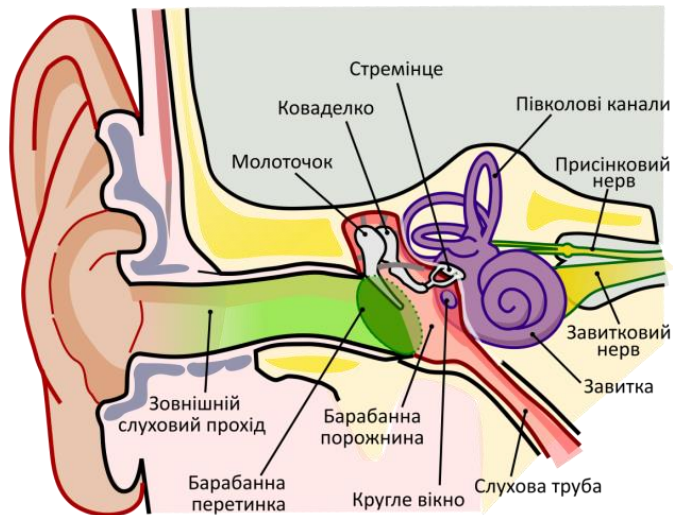


Рис. 71. Аналізатор слуху і рівноваги

### 3.1. Відділи аналізатора слуху і рівноваги

Периферійні відділи аналізатора розташовані в лабіринтах піраміди скроневої кістки:

– *периферійний відділ аналізатора слуху* – знаходиться у внутрішньому вусі і представлений акустичними рецепторами слухового спірального органу в завитку – *кортіва органу* (вперше описаний італійським анатомом Альфонсо Корті в 1851г).

– *периферійний відділ аналізатора рівноваги* – представлений рецепторами отолітового апарату ампул півколових каналів і мішечків присінка внутрішнього вуха. Отолітовий апарат утворений численними кристалами фосфату і карбонату кальцію (*грец. otis – вуха; lithos – камінь*).

*Провідниковий відділ аналізатора* – представлений присінково-завитковим нервом (*VIII пара черепних нервів*).

#### **Центральні відділи аналізатора:**

– центральний відділ аналізатора слуху розташований у верхній скроневій звивині кінцевого мозку.

– центральний відділ аналізатора рівноваги представлений вестибулярними ядрами мозочка, моста і довгастого мозку.

### 3.2. Допоміжний апарат аналізатора

*Представлено структурами зовнішнього та середнього вуха:*

– **Зовнішнє вухо:** вушна раковина, зовнішній слуховий прохід і барабанна перетинка.

– **Середнє вухо:** барабанна порожнина з трьома слуховими кісточками (*молоточок, коваделко і стремінце*), що підсилюють акустичний сигнал і передають його у внутрішнє вухо.

## 4. Анатомія аналізатора шкірної рецепції

Дотик – це складне відчуття, що виникає при подразненні рецепторів шкіри, зовнішніх поверхонь слизових оболонок і м'язово-суглобного апарату. Основне місце в формуванні відчуття дотику належить шкірному аналізатору, який здійснює сприйняття зовнішніх механічних, температурних, хімічних та інших подразнень шкіри.

### 4.1. Відділи аналізатора шкірної рецепції

**Периферійний відділ аналізатора** представлений рецепторами, спеціалізованими на сприйняття різних фізичних подразників:

- *тактильні рецептори (тільца Мейсснера)* – спеціалізовані на сприйнятті дотиків до шкіри (*особливо багато на пальцях кистей, стопах, губах, язика*);
- *механорецептори* – спеціалізовані на сприйнятті тиску (*диски Меркеля*), розтягування (*тільца Руффіні*) та вібрації (*тільца Пачіні*);
- *терморецептори* – спеціалізовані на сприйнятті теплових й холодних (*колби Краузе*) подразників (*холодових рецепторів ~ в 10 разів більше ніж теплових*);
- *больові рецептори* – спеціалізовані на сприйнятті болю (*особливо багато на шкірі обличчя, шиї, спини, пальцях кистей, стоп*).

**Провідниковий відділ аналізатора** представлено величезною кількістю чутливих волокон у складі черепних і спинномозкових нервів.

**Центральний відділ аналізатора** – в задній центральній звивині тім'яної частки кори кінцевого мозку.

### 4.2. Допоміжний апарат аналізатора шкірної рецепції

Включає структури, що захищають шкіру від висихання і мікроорганізмів, та допомагають реагувати на сигнали зовнішнього середовища (*волосся, сальні й потові залози*)

## 5. Анатомія аналізатора смаку

Аналізатор смаку спеціалізований на прийом і обробку сигналів які надходять від смакових рецепторів порожнини рота при їх контакті з хімічними речовинами, що розчинені у воді. Це контактний аналізатор, що забезпечує аналіз якості води та їжі.

### 5.1. Відділи аналізатора смаку

**Периферійний відділ аналізатора** представлений рецепторами смакових клітин в смакових бруньках язика й м'якого піднебіння.

На язиці це смакові бруньки сосочків (*жолобкуватих, листоподібних і грибоподібних*).

Різні зони язика спеціалізовані на сприйняття різних смаків:

- кінчик – солодке і солоне;
- край – солоне і кисле;
- корінь – гірке.

Поріг смакової чутливості залежить від багатьох факторів: – наприклад, віку і психологічного стану (*у молодих людей та осіб з врівноваженою психікою смакова чутливість вище*). Крім цього на початку прийому їжі смакова чутливість вище, ніж в кінці, а при фізичних перевантаженнях вона знижується.

**Провідниковий відділ аналізатора** – представлено смаковими волокнами в складі лицьового нерва (*VII пара черепних нервів*) та язикоглоткового нерва (*IX пара черепних нервів*).

**Центральний відділ аналізатора** розташований в гачку скроневої частки кори кінцевого мозку.

### 5.2. Допоміжний апарат аналізатора смаку

**Допоміжний апарат включає:**

- смакові бруньки
- підтримуючі клітини смакових бруньок.



## **6. Анатомія аналізатора нюху**

Аналізатор нюху також є контактним аналізатором, що забезпечує аналіз якості води та їжі. Цей аналізатор спеціалізується на прийомі та обробці сигналів які надходять від нюхових рецепторів при їх контакті з хімічними речовинами, що розчинені в повітрі.

### **6.1. Відділи аналізатора нюху**

*Периферійний відділ аналізатора* – представлений рецепторами нюхової зони порожнини носа (в області верхнього носового ходу і перегородки носа).

*Провідниковий відділ аналізатора* – представлений нюховим нервом (I пара черепних нервів).

*Центральний відділ аналізатора* – в гачку скроневої частки кори кінцевого мозку.

### **6.2. Допоміжний апарат аналізатора**

*Допоміжний апарат включає:*

- підтримуючи клітини, що лежать під нюховими клітинами
- нюхові залози, секрет яких зволожує рецепторну поверхню носового ходу.

## РЕКОМЕНДОВАНА ЛІТЕРАТУРА

### Основна література

1. Бобрик І.І., Ковешніков В.Г., Лузін В.І., Роменський О.Ю. Анатомія людини. Підручник для студ. вищ. мед. навч. закл. IV рівня акредит. в 3 т. Луганськ: Шико; 2005.
2. Иваницкий М.Ф. Анатомия человека (с основами динамической и спортивной морфологии). Учебник для институтов физической культуры. Под ред. Никитюка Б.А., Гладышевой А.А., Судзиловского Ф.В. М.: Терра-Спорт; 2003. 624 с.
3. Коляденко С.І. Анатомія людини. Київ: Либідь; 2018. 384 с.
4. Самусєв Р.П., Липченко В.Я. Атлас анатомії людини: Навчальний посібник для студентів вищих медичних закладів. Тернопіль: Богдан; 2017. 752 с.
5. Свиридов О.І. Анатомія людини. Підручник для вищих навчальних медичних закладів. Київ: Вища школа, 2001. 399 с.

### Додаткова література

1. Грубар І.Я. Анатомія людини з основами спортивної морфології. Навчальний посібник для студ. 1 курсу фак. фіз. вих. Тернопіль: ТНПУ; 2011. 176 с.
2. Очкуренко О.М., Федотов О.В. Анатомія людини. Навчальний посібник. Київ: Вища школа, 1992. 334 с.
3. Сак Н.Н., Сак А.Є. Анатомія систем регуляції, серцево-судинної системи і внутрішніх органів. Навчальний посібник. Харків: ХДАФК, 2010. 128 с.
4. Свиридов А.И. Анатомия человека. Киев: «Вища школа»; 1983. 359 с.
5. Синельников Р.Д. Атлас анатомии человека в 3 т. М.: Медицина; 1981.
6. Федонюка Я.І., Сікора В.З., та інш. Анатомія людини у запитаннях та відповідях (опорно-руховий апарат). Навч. посібник. в 3 т. Тернопіль: Укрмедкнига, 2004.